Lane Medical Library

Beiträge zur pathologischen Anatomie des Morbus Basedowii mit besonderer Berücksichtigung der Struma.

Inaugural-Dissertation

zur

Erlangung der Doctorwürde

der

hohen medicinischen Facultät in Bern

vorgelegt von

Ernst Farner,
Arzt in Bern,
gew. Assistent am pathologischen Institut in Bern.

Mit einer Tafel.

Von der medicinischen Facultät auf Antrag von Herrn Prof. Langhans zum Druck genehmigt.

Bern, den 4. December 1895. Der Decan: Sahli.

Berlin.
1896.

Wenn auch Möbius[1]) etwas abfällig über den Werth der pathologisch-anatomischen Untersuchungen bei Morbus Basedowii urtheilt, so wage ich doch, im Folgenden einen Beitrag zur pathologischen Anatomie dieser Krankheit zu geben, weil im Verhältniss zu der ausgedehnten Literatur über die Pathologie derselben nur wenige genaue pathologisch-anatomische Befunde vorliegen, namentlich was die Struma anlangt.

Die in der letzten Zeit erschienenen vorzüglichen Monographien von Mannheim[2]) und Buschan[3]) fassen alles über die Geschichte und die klinischen Verhältnisse des Morbus Basedowii bisher Bekannte zusammen, und geben auch ein vollständiges Literaturverzeichniss. Ich kann mich deshalb mit einem kurzen Ueberblick über die Theorien in Bezug auf das Wesen dieser Krankheit begnügen, um zu zeigen, auf welche Organe die pathologische Anatomie hauptsächlich ihr Augenmerk zu richten hat, und ich werde etwas ausführlicher nur einige der neuesten Arbeiten berücksichtigen, die erst nach den genannten Monographien erschienen sind.

Die ersten Autoren, welche die Basedow'sche Krankheit beschrieben, führten sie auf gestörte Blutcirculation und Blutconstitution zurück, auf eine der chlorotischen verwandte

[1]) Deutsche Zeitschr. f. Nervenheilk. 1891. Bd. 1. S. 436.

[2]) Dr. P. Mannheim, Der Morbus Gravesii. Berlin 1894.

[3]) Dr. med. et phil. G. Buschan, Die Basedow'sche Krankheit. Leipzig und Wien 1894.

„Dyskrasie“. Dann beschuldigte man Störungen der Herzfunction, theils organische, theils nervöse. Andere nahmen Störungen von peripherischen Nervenbahnen, hauptsächlich des Sympathicus, auch des Vagus, an; die Schwierigkeit lag aber darin, dass die Sympathicustheorie zur Erklärung sämmtlicher Symptome gleichzeitige Reizung und Lähmung verschiedener Fasern des gleichen Nerven annehmen musste. Deshalb verlegten schon einige Anhänger dieser Theorie den Sitz der Läsion in die Nervenkerne, weil die Kerne verschieden functionirender Nervenfasern, auch wenn die letzteren im gleichen peripherischen Nerven verlaufen, räumlich getrennt sind und deshalb ohne allzu grosse Schwierigkeit zum Theil im Lähmungs-, zum Theil im Reizungszustand gedacht werden können. Die Sympathicustheorie ist zwar im Allgemeinen verlassen, doch besitzt sie noch heute einige Anhänger, z. B. wird sie in der Dissertation von Ditisheim[1]) verfochten, namentlich mit Rücksicht auf den therapeutischen Erfolg der Galvanisation des Halssympathicus.

Viel weiter verbreitet sind gegenwärtig die „centrale“ Theorie und die „Schilddrüsen“-Theorie.

Die sog. „bulbäre“ Theorie verlegt die Krankheit in's Centralnervensystem, und zwar speciell in die Medulla oblongata. Die meisten Autoren nehmen Lähmung der afficirten Centren an. Zuerst soll das Vaguscentrum, dann das Vasomotorencentrum ergriffen werden, und dadurch Tachycardie und Vasomotorenlähmung entstehen. Bei längerer und heftigerer Erkrankung breitet sich die Störung weiter aus auf die verschiedenen, zum Theil hypothetischen Centra in Medulla oblongata und Pons, nehmlich das Temperaturcentrum, das trophische Centrum für die Haut, das Centrum für die Genitalerregungen, die Centra für Poly-, Glykos- und Albuminurie, das Krampfcentrum u. s. w.; ferner auf alle Nervenkerne in Medulla oblongata und Mittelhirn, endlich auch auf die Hirnrinde, woraus die häufigen psychischen Complicationen resultiren.

Gauthier und wenige Andere nehmen einen Reizzustand des Bulbus an, der sich gleichfalls disseminiren könne; die

[1]) Ueber Morbus Basedowii. Inaug.-Diss. Zürich 1895.

ersten Veränderungen beständen in Hypersthenie des Vagus- und Vasodilatatoren-Centrums.

Es handelt sich dabei nach der einen Ansicht um eine rein functionelle Störung ohne anatomisches Substrat, oder wenigstens sollen erst im Verlauf der Krankheit anatomische Veränderungen der gestörten nervösen Apparate eintreten; nach einer anderen Ansicht sind die Basedow'schen Symptome der Ausdruck einer materiellen Läsion der betreffenden Stellen des Centralnervensystems.

Die bulbäre Theorie stützt sich namentlich auf die Experimente von Filehne, Durdufi und Bienfait, welche durch Einschnitte in den oberen Theil der Corpora restiformia oder auch in die Medulla oblongata im Bereich der Tubercula acustica einzelne Hauptsymptome des Morbus Basedowii, meist Tachycardie und Exophthalmus, selten Hyperämie der Schilddrüse, erzeugten; ferner auf pathologisch-anatomische Befunde, von denen später die Rede sein wird.

Buschan dehnt die centrale Theorie weiter aus; er lässt beim „genuinen, primären oder idiopathischen" Morbus Basedowii von Anfang an das ganze Gehirn afficirt sein. Er glaubt, dass die durch einen psychischen Shock erregten sensitiv-intellectuellen Zellen des Gehirns die Erregung auf dem Wege der Leitung auf die motorischen Zellen des Bulbus und des Rückenmarks, speciell auf Vagus und Sympathicus, übertragen. Durch oftmals wiederholte Reize, oder auch durch einen einmaligen intensiven Reiz, werden das Vaguscentrum und das Vasomotorencentrum erschöpft, und so entstehen Tachycardie und Gefässdilatation.

Während bei normalen Menschen das Nervensystem nach solchen Erschöpfungszuständen bald wieder das normale Gleichgewicht gewinnt, werden bei Individuen, deren Nervensystem geschwächt ist (die Basedow-Patienten gehören fast ausnahmslos zur „famille nevropathique"), die Störungen theilweise oder ganz zu bleibenden. Also ist der ächte Morbus Basedowii eine allgemeine Neurose mit Vorherrschen der psychischen und vasomotorischen Sphäre; demgemäss wird man mit unseren gegenwärtigen Hülfsmitteln keine organischen Läsionen finden können; höchstens könnte heftige und langdauernde Functionsstörung schliesslich gröbere Veränderungen zur Folge haben.

Demgegenüber bezeichnet Buschan als „symptomatischen, secundären oder Pseudo“-Morbus Basedowii einen Complex von Basedow'schen Symptomen, welcher durch organische Schädigungen verschiedener Art ausgelöst wird, z. B. durch Druck von Tumoren u. dgl. auf Vagus und Sympathicus, durch Blutungen im Bereich der Kerne dieser Nerven, durch reflectorische Erregung der betreffenden Centren in Folge von Krankheiten der Nase, des Darms, des Uterus u. s. w. Der symptomatische Morbus Basedowii zeichnet sich vor dem genuinen aus durch die weniger grosse Vielseitigkeit der Symptome, besonders durch das Fehlen der psychischen und trophischen Störungen.

Die modernste Theorie, welche namentlich unter den Chirurgen immer mehr Anhänger gewinnt, betrachtet als Ursache des Morbus Basedowii eine Erkrankung der Schilddrüse. Während zwar schon in den fünfziger Jahren die Schilddrüsenvergrösserung für das Leiden verantwortlich gemacht wurde, aber nur wegen des mechanischen Drucks auf die Organe des Halses und Mediastinums, wies Gauthier im Jahre 1886 darauf hin, dass eine Veränderung der chemischen Thätigkeit der Schilddrüse an der Kachexie der Basedow-Kranken Schuld sein möchte, und Möbius erklärte sodann den Morbus Basedowii für eine primäre Erkrankung der Schilddrüse. Er stützte sich namentlich auf die zahlreichen Aehnlichkeiten, bezw. Gegensätze zwischen Morbus Basedowii und Myxödem, ferner auf die Beobachtung, dass zu einer bereits vorhandenen Struma Basedow-Symptome in mehr oder minder grosser Zahl hinzutreten können, und endlich auf die Thatsache, dass operative Behandlung der Struma die Basedow'sche Krankheit wesentlich zu beeinflussen scheint. Er fasste dieselbe als eine Vergiftung des Organismus in Folge von krankhafter Thätigkeit der Schilddrüse auf, welche sich unter Einwirkung eines nur unter bestimmten äusseren Bedingungen entstehenden oder wirksamen Giftes einstelle. Den Einwurf, dass die Struma zuweilen erst im Laufe der Krankheit entstehe, wies er zurück durch die Behauptung, dass die Schilddrüse sehr wohl erkrankt sein könne, ehe die Betastung eine Veränderung des Volumens erkennen lasse.

Auch Chevalier, Byron, Bramwell u. A. nahmen Vergiftung des Körpers durch abnorme Schilddrüsensecretion an;

sie betrachteten aber die Schilddrüsenerkrankung als secundär, nehmlich abhängig von Circulationsstörungen, welche durch primäre Läsion von medullären Nervencentren hervorgerufen werden.

Kocher[1]) fasst seine zahlreichen Erfahrungen über die chirurgische Behandlung des Morbus Basedowii dahin zusammen, dass bei allen Fällen, in welchen er die Struma operirte (Ligatur der Schilddrüsen-Arterien oder Strumektomie) stets Besserung oder Heilung nach einiger, oft längerer Zeit, eingetreten ist. Der Erfolg ist ein sofortiger für alle von der blossen Vergrösserung der Schilddrüse abhängigen Symptome (Druckgefühl, Athem- und Schluckbeschwerden, Schwindel und Kopfschmerzen); die übrigen Symptome bilden sich langsam zurück, und zwar in einem Grade, dass es unabweislich ist, anzunehmen, dass die Erkrankung der Schilddrüse bei den Symptomen der Basedow'schen Krankheit eine ursächliche Rolle spielt. Denn die von dem blos mechanischen Druck auf Halsorgane und Gefässe abhängigen Symptome gehen nicht gleichzeitig und nicht parallel mit den übrigen krankhaften Erscheinungen zurück; daher hat man das Recht, die gesteigerte (und vielleicht dazu noch perverse) Drüsenthätigkeit für letztere verantwortlich zu machen.

Kocher führt hauptsächlich noch folgende Punkte an, welche seine Auffassung der Basedow'schen Krankheit als auf Hypersecretion der Schilddrüse beruhend bestärken: 1) Morbus Basedowii und Kachexia thyreopriva stellen in vieler Hinsicht gerade das Gegentheil von einander dar, während sie sich in anderen Punkten berühren. 2) Kurzdauernde stärkere Zufuhr von Schilddrüsensaft ruft zwar in der Regel bei gesunden Individuen die Erscheinungen der Basedow'schen Krankheit nicht hervor; immerhin hat eine Reihe von Beobachtern darauf hingewiesen, dass bei Schilddrüsenfütterung einzelne Symptome auftreten, welche denjenigen der Basedow'schen Krankheit gleichen (Pulsbeschleunigung, Abmagerung, Kopfschmerzen, Verdauungsstörungen). 3) Man sieht oft nach partieller Kropfexcision Basedow-artige Symptome, beruhend auf momentaner Ueberschwemmung der

[1]) Die Schilddrüsenfunction im Lichte neuerer Behandlungsmethoden verschiedener Kropfformen. Correspondenzbl. f. Schweiz. Aerzte. 1895. H. 1.

Umgebung mit dem Secret und plötzlich vermehrter Resorption. Jaboulay und Poncet haben gezeigt, dass die bei Exothyreopexie luxirte Schilddrüse eine ausserordentlich starke „Secretion“ an der Oberfläche in den ersten Tagen zeigt, und zwar ist diese Secretion am reichlichsten speciell bei Morbus Basedowii.

Kocher schliesst aus diesen Thatsachen, dass die Schilddrüse ein sehr reichliches Secret in die Lymphwege abgiebt (vielleicht auch in die Blutwege), welches im Uebermaass eine Wirkung auf das Nervensystem ausübt in einer mit dem Bilde der Basedow'schen Krankheit übereinstimmenden Form.

Freilich hält Kocher nicht für nöthig, dass die Basedow'sche Krankheit stets primär ihren Sitz in der Schilddrüse hat. Es spricht vielmehr manches dafür, dass in gewissen Fällen auch eine Erkrankung des Nervensystems, und zwar der Medulla oblongata und der vasomotorischen Apparate, den ersten Anstoss zu der acuten Gefässdilatation der Schilddrüsen-Arterien und -Venen geben kann. Andererseits kann auch durch anderweitige Primärerkrankung wahrscheinlich die Veränderung der Schilddrüsenfunction eingeleitet werden; hat doch Hürthle experimentell eine Vermehrung der Schilddrüsensecretion durch Behinderung der Gallensecretion nachgewiesen.

Kocher erklärt auch, weshalb bei Basedow-Kranken die Zufuhr von Schilddrüsensaft vom Magen aus nicht immer die Symptome verschlimmert, wie man nach seiner Theorie erwarten sollte und wie es in vielen Fällen auch wirklich geschieht, sondern dieselben in anderen Fällen mildert. Die Zufuhr von Schilddrüsensaft vom Magen aus bringt nehmlich die hypertrophische Schilddrüse zur Rückbildung, ist also in denjenigen Fällen nützlich, wo sie die nervösen Symptome nicht zunächst so sehr steigert, dass von einem längeren und reichlichen Gebrauch des Extracts abgesehen werden muss. Es bleibt auffällig, dass nicht das von der vergrösserten Schilddrüse selber gelieferte Secret reducirend auf die Drüsenhyperplasie einwirkt; das muss eben annehmen lassen, dass das continuirlich gelieferte Secret das Nervensystem zu sehr und anhaltend in Erregung erhält und durch Rückwirkung auf die Schilddrüsengefässe die günstige Wirkung zum Theil paralysirt.

Auf die Ansichten von Brissaud, Renaut und anderen

französischen Forschern werde ich erst bei der Besprechung der Struma eintreten.

Ich hatte Gelegenheit, mikroskopisch Folgendes zu untersuchen:

1) Sämmtliche Organe einer im Jahre 1893 im Inselspital in Bern gestorbenen Patientin.

2) Medulla oblongata und Struma einer im Jahre 1894 im Zieglerspital in Bern gestorbenen und von Herrn Dr. v. Traszewski secirten Patientin.

3) Nur die Struma von 8 Basedow-Fällen: 6 dieser Strumen wurden von Herrn Prof. Kocher operativ gewonnen, die 2 anderen stammen von 2 Sectionen in den Jahren 1877 und 1883.

Ich bespreche zunächst kurz die 4 Sectionsbefunde sammt den mikroskopischen Befunden an den verschiedenen, in Betracht kommenden Organen mit Ausnahme der Struma, und werde dann die letztere ausführlicher behandeln. Die Befunde, welche ich in der Literatur gesammelt habe, werde ich kurz mit den meinigen vergleichen.

1. Fall.

47jähriger Mann, gest. 10. October 1877 Abends 9 Uhr, secirt 11. October Morgens 11 Uhr.

Krankengeschichte nicht erhältlich.

Sectionsbefund: Starke Abmagerung. Oedem der Unterschenkel. Beiderseitiger Hydrothorax. Beiderseitige Herzdilatation, sämmtliche Ostien erweitert (Umfang der Mitralis 115 mm, der Tricuspidalis 147, der Aorta 80, der Pulmonalis 95). Pneumonie im linken Unterlappen. Starker Bronchialkatarrh. Tonsillen geschwollen. In beiden Nieren Abscesse. Pyelitis. Eitrige Cystitis. Atrophische Lebercirrhose. Schilddrüse s. u.!

2. Fall.

18jähriges Mädchen, gest. 25. Mai 1883 Morgens 7½ Uhr, secirt 26. Mai Morgens 8 Uhr.

Krankengeschichte: Pat. wurde am 24. Mai 1883 in die medicinische Klinik von Herrn Prof. Lichtheim aufgenommen. Eltern und 4 Geschwister gesund. Pat. machte in der Kindheit Keuchhusten, Masern und Nervenfieber durch. Im 11. Jahr brach sie bei einem Fall die Lendenwirbelsäule, trug zwar weder eine Paraplegie, noch ein Wachsthumshinderniss in den Beinen davon, war aber seit dieser Zeit nicht mehr ganz gesund, und litt oft an Schmerzen in Bauch, Lenden und Becken. Menstruirte mit 13 Jahren, verlor die Regeln wieder im 15. Jahr. Im Februar 1881 merkte Pat., dass ihr Hals allmählich dicker wurde und ihre Augen hervortraten; dazu kamen Athembeschwerden und Herzklopfen, Magen- und Bauchschmerzen, Uebelkeit. Kein

Husten, keine Kopfschmerzen. Exophthalmus, Struma und Herzklopfen nahmen sehr langsam zu, und es stellte sich eine entsprechend zunehmende Schwäche und Blässe ein. Die Stimme wurde näselnd und monoton, Pat. klagte häufig über Gefühl von Verstopfung der Nase, ohne objective Veränderungen. Die früher dunklen und reichlichen Haare wurden langsam heller und fielen aus. Das Gemüth der Pat. blieb stets munter. Wegen der zunehmenden Schwäche musste Pat. (Uhrenmacherin) vor 1½ Monaten ihre Arbeit einstellen, und da die bisherige Behandlung nichts nützte, suchte sie das Spital auf. — Status vom 24. Mai 1883. Pat. sehr mager und schwach, steht und geht jedoch leidlich. Sensorium frei. Intelligenz mässig. Näselnde Sprache. Starker beiderseitiger Exophthalmus. Stellwag'sches Symptom. Gefässe der Bulbi ektasirt und injicirt. Augenlider pigmentirt und stark injicirt. Haut des Gesichts fleckig, etwas gedunsen, scrofulös aussehend. Schädel etwas rhachitisch. Haarwuchs sehr spärlich, blond. Auch an Pubes und Axillae Haare sehr spärlich. Haut zeigt erhöhte Temperatur und Neigung zum Schwitzen. Puls 110, regelmässig, von mittlerer Grösse, weich, etwas vibrirend. Respiration 28, costo-abdominal. Bedeutende Struma (Halsumfang 38 cm). 3 Lappen: 1 medianer und 2 seitliche, alle vergrössert. Der rechte Lappen reicht fast bis zum Kieferwinkel, die Spitze des linken Lappens ist etwa 2—3 cm vom Kieferwinkel entfernt. Struma in toto und jeder Lappen für sich beweglich, weich, elastisch, unempfindlich; keine Fluctuation; Schwirren nur oben rechts an einer der Thyreoidea superior entsprechenden Stelle. Von oben rechts nach unten innen verläuft ein stark vibrirendes Gefäss, das in der Mittellinie schon verloren geht. Auf der Struma kein Geräusch. In beiden Jugularvenen hochgradiger doppelter Venenpuls; continuirliches Schwirren fühlbar. Starke Pulsation der Carotiden. Thorax flach. Mammae sehr wenig entwickelt. Herzstoss stark verbreitert, Herzdämpfung vergrössert: überragt den rechten Sternalrand um etwa 4 cm, die Mamillarlinie links um 2 cm, beginnt oben im 2. Intercostalraum. Herztöne scharf und paukend. Schwaches systolisches Geräusch über Spitze und Tricuspidalis; 2. Pulmonalton verstärkt. Ueber beiden Jugularvenen intensives Nonnengeräusch. Auf den grossen Gefässen keine abnormen Geräusche oder Töne. Lungen normal. Schwacher positiver Leberpuls, sonst an den Bauchorganen nichts Besonderes. Beide Beine leicht ödematös, Oedem derb, unempfindlich. Auf den Beinen verstreut Flecken vom Aussehen des Erythema nodosum. Im Harn eine Spur Eiweiss, ziemlich viele Epithelien und hyaline Cylinder. Stuhl breiig, gelblich. Blut mikroskopisch normal. — Am 25. Mai Morgens 6 Uhr war Patientin sehr schwach, Sensorium frei. ½ Stunde später sank sie kraftlos zusammen und verfiel in tiefen Schlaf, aus dem sie nicht mehr erwachte. Um 7 Uhr fand sie der Arzt in einem eigenthümlichen Zustand: Pat. comatös, hat unmittelbar vorher erbrochen. Puls sehr frequent, klein, unzählbar, hie und da aussetzend. Respiration beschleunigt, stercorös. Pupillen stecknadelkopfgross. Glieder erschlafft. Augen bewegen sich langsam. Starke Cyanose und Blässe. Keine Trachealstenose. Von Zeit zu Zeit klonische Contractionen in beiden Armen und im Gesicht. Tod um

7½ Uhr bei zunehmender Dyspnoe. Irgend eine Intoxication nicht nachweisbar. Pat. hatte noch keine Medicamente bekommen.

Sectionsbefund: Rückenmark: Dura ohne Veränderungen. Weiche Häute anämisch. Consistenz des Rückenmarks etwas wechselnd, im Ganzen nur mässig fest. Auf Querschnitten quillt die Rückenmarksubstanz etwas vor, zeigt keine Farbenveränderung; die graue Substanz nur ganz leicht geröthet. Schädel: Die häutigen Schädeldecken besonders in den tieferen Schichten stark geröthet, über den Stirnhöckern so intensiv, wie bei blutiger Infiltration. Schädelknochen an Convexität und Basis auffällig blutreich. An der Innenfläche des linken Tuber parietale kleine Exostosen. Dura stark gespannt, transparent, nicht besonders blutreich. Weiche Häute blutarm. Seitenventrikel sehr weit, Ependym fest. Grosshirn ziemlich stark durchfeuchtet, weisse Substanz nicht auffallend blutreich, graue Substanz etwas dunkel und geröthet, sowohl in der Rinde, als im Putamen. Ebenso im Kleinhirn. Pons und Medulla oblongata nichts Besonderes. Consistenz im Allgemeinen etwas weich. — Dunkle Pigmentirung des Gesichts, namentlich der Lider. Dunkelrothe, in der Mitte bräunliche Flecken an den Beinen. Panniculus mässig. Musculatur schwach, blass, überall von Fett durchsetzt (Lipomatosis). Conjunctiva stark injicirt, Bulbi stark vortretend. In geringem Grade Ascites, Hydrothorax und Hydropericard. Excentrische Hypertrophie des rechten Herzens; sehr geringe Herzverfettung. Tonsillen und Follikel an der Zungenbasis geschwollen. Bronchialkatarrh. Stauung in Nieren und Leber. Im Magen und Darm Schleimhaut geröthet, Follikel geschwollen. Mesenterialdrüsen vergrössert. Uterus nach vorn gelagert, von geringer Grösse. Ovarien mit zahlreichen Follikeln. Struma s. u.!

3. Fall.

23jähriges Mädchen, gest. 6. Juli 1893 Morgens 6 Uhr, secirt 6. Juli Morgens 9½ Uhr.

Krankengeschichte: Pat. wurde am 1. Juni 1893 in die medicinische Klinik von Herrn Prof. Sahli aufgenommen. Pat. war bis vor 2 Jahren gesund, ist nicht neuropathisch belastet, erlitt keine psychischen Traumen. Vor 2 Jahren trat Herzklopfen auf, dem sich später Kopfweh, Erbrechen, Veränderung der Stimme, Pigmentirung der Haut, Athembeschwerden, Hitzegefühl, Zittern am ganzen Körper hinzugesellten. Vor 5 Monaten traten Exophthalmus und Struma auf; letztere nahm rasch zu, unter Gebrauch einer Salbe jedoch auch rasch wieder ab. Ferner geringe Appetitlosigkeit, vermehrter Durst, leichte Diarrhöe. Keine Veränderung des Charakters. Periode seit dem 18. Jahr, stets ganz unregelmässig, eher schwach. — Status vom 1. Juni 1893: Beiderseitiger starker Exophthalmus. Diffuse Struma, welche in der Mitte vom Jugulum bis 3 cm unter das Kinn, seitlich bis 1 cm vom Kieferwinkel reicht; sie zeigt Expansivpulsation, am stärksten in den Seitenpartien, Schwirren synchron mit der Pulselevation, fühlt sich überall weich, wenig höckrig an, lässt sich durch Druck theilweise entleeren; auf den Seitentheilen über der Carotis 2 Geräusche hörbar, das eine synchron

mit der Expansion, das andere mit dem Zurückfallen der Arterienwand; auf den vorderen Theilen nur das erste Geräusch deutlich. Venenpuls auf der Struma nicht sichtbar. Grösster Halsumfang 36½ cm. In den seitlichen Partien des Halses deutlicher positiver Venenpuls. Puls 110, regularis, aequalis, etwas klein, celer, von etwas verminderter Spannung. Respiration 28, thoracal, regelmässig. Starke Herzdilatation nach links. Systolisches Geräusch über der Mitralis, stärker über der Pulmonalis. Haut feucht, warm. Rechtes Handgelenk geschwollen, geröthet, Temperatur erhöht. Die Finger beider Hände zittern stark, geringe Excursionen, hohe Frequenz. Am Nervensystem nichts Besonderes.

Im Spital stellte sich heftiger Gelenkrheumatismus ein, dazu Bronchitis und vermehrte Diarrhöe. Salicylpräparate und Opium hatten geringen Erfolg. Mitte Juni traten Stauungserscheinungen auf (Ascites, Hydrothorax, Oedeme, Cyanose); trotz verschiedener Herzmittel wurde das Befinden immer schlechter. Anfangs Juli kam noch Pericarditis hinzu, und unter starker Dyspnoe erfolgte am 6. Juli 1893 ziemlich plötzlich der Exitus.

Sectionsbefund: Starke Abmagerung. Stark bräunliche Pigmentirung an Hals, Brust, Bauchdecken, etwas weniger im Gesicht, sehr stark am Rücken. Mammae sehr gross, aber Drüsenläppchen nicht sicher zu erkennen. Peritonitis und Pleuritis sero-fibrinosa, Pericarditis sero-haemorrhagica. Excentrische Herzhypertrophie. Frische Endocarditis verrucosa mitralis et aortae. Jugularis dextra ausserordentlich weit (Umfang 6 cm). In der V. jugul. int. sin. in der Höhe des unteren Endes der Schilddrüse ein mit der Intima verwachsenes Gerinnsel. Die unteren Halslymphdrüsen geschwollen. In Nieren und Leber etwas Stauung. Straffes Oedem des abdominalen Bindegewebes. Uteruskörper steif nach oben gerichtet, leicht anteflectirt, wenig nach hinten beweglich, liegt in der Mittellinie. Die Ligamenta lata etwas derb und fest. Schleimhaut des Corpus uteri stark geröthet, 2 mm dick. Ovarien gross, auf der Schnittfläche ödematös. Dura am Schädel stark adhärent, an der Convexität der Dura kleine Blutungen. An der Pia der Convexität rechts in den Subarachnoidalräumen eine blutige Suffusion, auch die darunter liegende Hirnrinde etwas hyperämisch, aber nur ganz oberflächlich. Grosshirn mässig blutreich, gut durchfeuchtet. Dura spinalis stark gespannt; beim Eröffnen fliesst sehr viel klarer Liquor ab. Die weichen Rückenmarkshäute anämisch. Schnittflächen von guter Consistenz, nicht vorquellend. Struma s. u.

4. Fall.

42jährige Frau, gest. 16. October 1894 Morgens 10½ Uhr, secirt 17. October Morgens 7½ Uhr.

Krankengeschichte: Pat. will von Jugend an einen dicken Hals gehabt haben, derselbe sei von Zeit zu Zeit angeschwollen. Auch die Augen sollen von Kindheit an etwas gross gewesen sein. Pat. kam Ende 1893 aus Amerika zurück, wo sie viel Familienunglück gehabt. Die Basedow'sche Krankheit brach im Januar 1894 ziemlich plötzlich aus, wahrscheinlich nach

Influenza. Pat. suchte am 1. August 1894 das Zieglerspital in Bern auf wegen Herzleiden. — Status vom 4. August: Starke Abmagerung. Allgemeine Schwäche. Grosse Reizbarkeit, Pat. weint und jammert viel. Starker Durst. Appetitlosigkeit. Kopfschmerzen. Hitzegefühl in der Herzgegend. Schwitzen besonders in den Waden. Auf Armen und Beinen Autographismus. Exophthalmus. Graefe'sches Symptom. Nystagmus. Struma pulsans, linker Lappen grösser, als rechter, Isthmus nur wenig vergrössert. Halsumfang 36 cm. Starke Carotispulsation. Atrophie der Brustdrüsen. Herz verbreitert, Spitzenstoss 4—5 cm links von der Mamillarlinie, rechts überragt die Dämpfung den rechten Sternalrand 3—4 cm. Puls 120, arhythmisch. Athmung oberflächlich. Bronchitis. Polyurie. Heftige Diarrhöe. Periode seit 2 Monaten ausgesetzt (war sonst seit dem 12. Jahr regelmässig). — Später stellte sich noch Oedem an beiden Vorderarmen ein. Unter Behandlung mit Natr. phosphoric. gingen alle Symptome bedeutend zurück, namentlich hob sich auch das subjective Wohlbefinden. Der Halsumfang betrug am 31. October nur noch 31 cm. In Folge eines Diätfehlers (Essen grosser Mengen von Zucker und von unreifem Obst) wurde die Diarrhöe wieder ausserordentlich heftig, die Stauungserscheinungen nahmen zu, und am 16. October 1894 erfolgte der Exitus.

Sectionsbefund: Ostitis rareficans und Osteoporose. Vollständige Adhärenz der Dura am oberen Schädeldach. Trotz der kurzen Zeit, welche zwischen Tod und Section lag, waren namentlich Mittelhirn und verlängertes Mark sehr weich, so dass beim Herausnehmen zahlreiche kleine Einrisse entstanden. Blutgehalt des Gehirns normal. Haut icterisch verfärbt, ferner am Körper verstreut braune Pigmentflecke. Herzdilatation, namentlich linkerseits; Atherom von Mitralis, Aortenklappen und Tricuspidalis; braune Atrophie des Herzfleisches. Katarrh im Magendarmkanal, Starke atrophische Lebercirrhose. Allgemeine Stauung; hochgradiger Ascites, ziemlich starker Hydrothorax, die betr. Flüssigkeiten icterisch gefärbt. Struma s. u.! Halsumfang betrug am Tag vor dem Tode nur noch 28½ cm.

Dieser Fall könnte (vgl. Kocher's Ansicht) zu denjenigen gehören, bei welchen Behinderung der Gallensecretion eine Vermehrung der Schilddrüsensecretion, und die letztere die Basedow'schen Symptome hervorgerufen hätte.

Was die Haut anlangt, so sind nur in Fall 1 die oft beschriebenen Pigmentirungen nicht erwähnt. Die mikroskopische Untersuchung in Fall 3 ergab, dass das Pigment vorzugsweise in der tiefen Schicht der Epidermis sitzt, nur vereinzelte kleine Gruppen von Pigmentkörnern im Corium, und zwar zum Theil in der kernreichen Umgebung der Blutgefässe.

Die in der Literatur häufig erwähnten Schwellungen der Tonsillen, Follikel und Lymphdrüsen sind vorhanden in Fall 1, 2 und 3.

Von den Veränderungen des Herzens nimmt man jetzt allgemein an, dass Dilatation und Hypertrophie Folgen der vermehrten Herzthätigkeit bei Morbus Basedowii sind, andere Herzkrankheiten dagegen zufällige Complicationen. Dilatation wurde gefunden in Fall 1 und 4, excentrische Hyper-

trophie in Fall 2 und 3. Bei Fall 3 ist erwähnenswerth, dass ich mikroskopisch ausser den Staphylokokkenhaufen in den peri- und endocarditischen Fibrinauflagerungen auch vereinzelte Kokkenembolien in kleinen Gefässen im Herzfleisch selbst fand; die Kokken sind stellenweise auch in's umgebende Gewebe ausgetreten, die benachbarten Muskelfasern haben Querstreifung und Kerne verloren. Der übrige Theil des Herzmuskels zeigt ausser geringer Verfettung linkerseits und etwas stärkerer rechterseits keine Veränderung.

Kleinwächter[1]) macht auf die Wichtigkeit der Untersuchung der Sexualorgane bei Morbus Basedowii aufmerksam. Obgleich man klinisch häufig krankhafte Zustände, namentlich Atrophie, an denselben beobachtete, liegen doch nur wenige pathologisch-anatomische Befunde vor. In meinem Falle 2 ist erwähnt: Uterus nach vorn gelagert, von geringer Grösse; Ovarien mit zahlreichen Follikeln. In Fall 3 ist über die Grösse des Uterus nichts bemerkt; nach dem in Alkohol aufbewahrten Präparat scheint sie mir normal zu sein.

In der Schleimhaut fand ich die Zeichen der beginnenden Menstruation, nehmlich Auflockerung und Verdickung der Schleimhaut (bis 2 mm), starke Erweiterung der Gefässe nebst kleinen Hämorrhagien in der obersten Schicht; Epithel an der Oberfläche stellenweise abgestossen. Einiges Interesse beanspruchen die Ovarien dieses Falles. Makroskopisch waren sie gross, auf der Schnittfläche ödematös. Ich habe sie nach Ganzfärbung in Carmalaun in zusammenhängenden Schnittreihen untersucht (Schnittdicke 25—30 μ), und Folgendes gefunden: Oberflächenepithel hie und da noch erhalten, kurz cylindrisch. Unter demselben eine schmale, parallelfasrige Schicht, dann folgt das normale Ovarialstroma. In letzterem Primitivfollikel ziemlich sparsam; in vielen Gesichtsfeldern (von Seibert, Objectiv I, mit Ocular periskop. I) kein einziger, in anderen ganz vereinzelte, und hie und da auch 20—30 Follikel in längeren Gruppen. Wachsende Follikel, welche keine Höhle, aber mehrschichtiges Epithel haben, sind sparsam. Follikel mit Höhle finden sich in etwas grösserer Zahl als normal, erreichen jedoch keine abnorme Grösse; die meisten haben 1—2 mm Durchmesser. Nur wenige von ihnen sind vollständig normal (etwa 6 in beiden Ovarien zusammen); alle anderen bieten Zeichen der Rückbildung dar. An einigen derselben ist die Membrana granulosa noch ziemlich gut erhalten; diese zeichnen sich durch eine besondere Form des Cumulus ovigerus aus: er hat die Gestalt eines kurzen Cylinders, dessen freies Ende kuppelförmig vorgewölbt, oft auch gegenüber der Basis etwas verdickt ist; das Ei liegt an der Basis, und ist auf beiden Seiten nur durch eine ein- bis zweifache Zellschicht bedeckt. Die Rückbildung beginnt damit, dass die Membrana granulosa schwindet, indem ihre Zellen von der inneren Schicht aus allmählich sich ablösen, und im Liquor folliculi aufquellen und zerfallen. Das Ei kommt dadurch frei in den Follikelraum zu liegen. Dann wachsen von der

[1]) Wie ist der Genitalbefund bei Morbus Basedowii? Zeitschr. f. Geburtsh. und Gynäkol. XVI. 1889. S. 144.

Theca folliculi aus spindel- oder sternförmige Zellen in den Follikelraum hinein, und wandeln sich dort in kernreiches Bindegewebe um. Während dem machen die Eier folgende Veränderungen durch: Schon in Follikeln mit Liquor, deren Membrana granulosa noch intact erscheint, sieht man oft Zellen im Ei, Anfangs im verbreiterten perivitellinen Spaltraum, später auch im Innern des Eies, welches dann meistens Vacuolen aufweist. Der Kern der eingewanderten Zellen ist oval, bläschenförmig, gewöhnlich kleiner, selten ebenso gross, wie der Kern der Granulosazellen. Wo der Zellleib erkennbar ist, entspricht er in Form und Grösse den Granulosazellen; oft enthält er braunes körniges Pigment. Die Zona pellucida erscheint bei den meisten dieser Eier ganz normal; zuweilen sieht sie am Rande wie angefressen oder durchlöchert aus, selten ist sie an einer Stelle zerrissen. An einigen Eiern habe ich einwandernde Zellen in der Zona pellucida selbst gesehen. Mit der fortschreitenden Rückbildung des Follikels schrumpft das Ei immer mehr; die Zellen und Vacuolen nehmen an Zahl zu, das Protoplasma schwindet, die Zona pellucida legt sich in Falten. In vielen Eiern ist der Raum innerhalb der Zona pellucida fast ganz von eingewanderten Zellen erfüllt. Das Keimbläschen erhält sich noch eine Zeit lang neben den eingedrungenen Zellen; es verschwindet bald, wenn das Ei zu schrumpfen anfängt. Am längsten erhält sich die Zona pellucida; man sieht häufig in jungem Bindegewebe eine kleine Höhle, von einer Art Endothel ausgekleidet, und darin als letzten Rest des Eies ein unregelmässig geformtes Klümpchen, manchmal aus einer glänzenden, homogenen, gefalteten Membran mit Kerntrümmern und Pigment im Innern gebildet, manchmal homogen.

Die Mehrzahl der Follikel mit mehrschichtigem Epithel, aber noch ohne Höhle, besitzt normale Eier; in anderen zeigen die Eier eingewanderte Zellen oder Schrumpfungserscheinungen. An den Eiern der Primitivfollikel fand ich keine Veränderungen.

Ich zählte in beiden Ovarien zusammen etwa 600 Eier mit mehr oder weniger hochgradigen Rückbildungserscheinungen. Dass jedoch einzelne Eier auch normal ausgereift und geborsten sind, wird bewiesen durch das Vorhandensein einiger Corpora lutea und zahlreicher Corpora alba.

Im Hilus der meisten Schnitte finden sich schmale, mit Cylinderepithel ausgekleidete Kanäle, an einer Stelle auch eine Cyste von 1 mm Durchmesser, von deren, ebenfalls Cylinderepithel tragenden Wand kurze, drüsenähnliche Ausstülpungen ausgehen.

Von Fall 3 habe ich längere Stücke sämmtlicher Armnerven links, und des Plexus brachialis beiderseits nach Erhärtung in Müller'scher Flüssigkeit und Durchfärbung mit Hämatoxylin auf kurzen Schnittserien untersucht, die in gegenseitiger Entfernung von etwa $\frac{1}{2}$ cm sich befanden. Die Nerven waren vollständig normal; die endothelialen Wucherungen, bei welchen Langhans einen Zusammenhang mit der Thyreoidea vermuthete, fehlten. (Dagegen fand ich einen solchen Heerd im Splanchnicus dexter.)

Auf gleiche Weise untersuchte ich den Vagus beiderseits, und den Hauptstamm sammt allen grösseren Aesten und Ganglien des

Sympathicus. In Uebereinstimmung mit den meisten neueren Untersuchungen fand ich im Vagus nichts Abnormes, und im Sympathicus nur Veränderungen, welche sicher nicht mit der Basedow'schen Krankheit im Zusammenhang stehen, wohl aber mit der Staphylokokkeninfection, der die Patientin ja erlegen ist. Ich fand nehmlich im Halstheil des linken Sympathicus Staphylokokkenheerde sowohl in Blutcapillaren, als im Bindegewebe des Nerven verstreut; ferner in der Nachbarschaft Leukocyteninfiltration, kleine Nekrosen und Blutungen. Auch im Brusttheil des rechten Sympathicus fand ich kleine Blutungen, jedoch keine Kokken. Dieser Befund ist ein neuer Beweis dafür, dass die Polyneuritis, welche zuweilen im Verlauf von acuten Infectionskrankheiten auftritt, direct auf Infection des Nervensystems zurückzuführen ist[1]).

Das Centralnervensystem wurde in vielen Fällen von Morbus Basedowii intact gefunden; waren Veränderungen vorhanden, so bestanden sie meistens nur in Congestion und ihren Folgen im Bereich des Schädels, seltener im Rückenmark. Damit stimmen auch meine Fälle überein. So ist wahrscheinlich der auffällige Blutreichthum der Weichtheile und Knochen des Schädels in Fall 2 Folge des Blutandrangs zum Kopfe; Lanceraux erwähnt Hypertrophie der meisten Kopfknochen durch vasomotorische Störungen. Die in Fall 3 und 4 constatirte Adhärenz zwischen Dura und Schädel wurde auch von Geigel, Mendel u. A. m. beobachtet, und dürfte ebenfalls auf chronischer Entzündung der betr. Theile in Folge Circulationsstörungen beruhen. Im gleichen Sinne sprechen in Fall 3 die Blutungen an der Convexität der Dura, und die blutige Suffusion im Subarachnoidealraum. In Fall 2 und 3 war die Hirnrinde hyperämisch.

Besondere Aufmerksamkeit wurde seit dem Bestehen der „bulbären" Theorie der Medulla oblongata geschenkt, und auch ich untersuchte sie sorgfältig in Fall 3 und 4. Ich legte von der Pyramidenkreuzung bis zu den vorderen Vierhügeln Stufenschnitte in 1—2 mm Entfernung an, und zwar nahm ich von jeder Stufe 2 Schnitte. Den einen färbte ich nach Weigert oder Pal mit Carminunterfärbung nach Chlorzinkbeize[2]), den anderen mit Hämalaun-Säurefuchsin[3]); die letztere Methode lieferte an feinen Schnitten (10 μ dick) sehr exacte Bilder namentlich in Bezug auf die Neuroglia und die Protoplasmastruktur der Ganglienzellen.

In Fall 3 waren sowohl die Medulla oblongata, als das Rückenmark, welches ich in 8 verschiedenen Höhen untersuchte, normal.

[1]) Siehe die Angaben von Oettinger und Marinesco, Semaine méd. 1895. No. 6.

[2]) s. Kossowitsch, Virchow's Archiv. Bd. 128. S. 497.

[3]) Die mit Hämalaun stark vorgefärbten Schnitte kommen für 15—20 Minuten in eine Mischung von 6 ccm conc. wässriger Säurefuchsinlösung mit 100 ccm Aq. dest., werden dann kurz mit Wasser abgespült und in Alcohol absol. entwässert (nicht länger, als 1—2 Minuten, bis das Celloidin fast entfärbt ist).

In Fall 4 dagegen fand ich Folgendes:

1. Die schon im Sectionsbericht erwähnte Erweichung macht sich bemerklich durch kleine, oberflächliche Defecte am Boden der Rautengrube, und Einrisse in der Wand des Aquaeductus Sylvii.

2. In der ganzen Medulla oblongata und im Mittelhirn sind zahlreiche kleine Blutungen verstreut, sämmtlich frisch, da die Blutkörperchen noch gut erhalten sind, und in der Umgebung irgend welche reactiven entzündlichen Erscheinungen fehlen. Sie liegen fast immer unmittelbar neben einer Capillare oder kleinen Vene; hie und da sieht man die Wand derselben zerrissen, so dass es sich also sicher um Haemorrhagia per rhexin, nicht per diapedesin handelt. Weitaus am reichlichsten sind sie in der hinteren Hälfte des Bodens der Rautengrube. Caudal findet sich die erste Blutung im Kopf des rechten Hinterhorns in der Höhe des unteren Endes des Nucleus cuneatus; dann folgen im Niveau des unteren Pols der Olive einige wenige Blutungen im linken Nucleus gracilis und in der Commissura posterior; dann im Niveau der Spitze des Calamus scriptorius mehrere Blutungen im rechten Vaguskern und in der rechten äusseren Nebenolive, je eine im rechten Solitärbündel und zwischen Raphe und rechtem Hypoglossuskern. Im Boden des IV. Ventrikels werden die Blutungen sowohl zahlreicher, als grösser. Mehrere liegen im oberen Theil beider Vaguskerne, eine im rechten Hypoglossuskern, eine ventral vom linken Solitärbündel; dann einige in der Gegend des dreieckigen Acusticuskerns beiderseits; die grösste Blutung ($\frac{3}{4}$ mm breit, $\frac{1}{2}$ mm dick) zwischen linkem Abducenskern und Ependym. Auch in beiden Corpora restiformia spärliche und sehr kleine Blutungen, noch spärlichere in Substantia nigra und Pons. In der vorderen Hälfte der Rautengrube nehmen sie wieder an Zahl und Ausdehnung ab; es finden sich mehrere in der Gegend der sensiblen Trigeminuskerne, und einige in den Bindearmen. In einem Schnitt am vorderen Ende des IV. Ventrikels sind noch etwa ein Dutzend Blutungen unregelmässig in der Haube verstreut, in meinem letzten Schnitt in der Höhe der Bindearmkreuzung noch etwa $\frac{1}{2}$ Dutzend, die meisten in der Nähe des Aquaeductus Sylvii.

3. In denjenigen Partien, in welchen die Blutungen am reichlichsten sind, finden sich eigenthümlich veränderte, markhaltige Nervenfasern. In nach Weigert gefärbten Präparaten sieht man theils schwarze Kugeln, deren Centrum immerhin etwas heller ist, als der Rand, theils schwarze Ringe mit hellem Lumen, in welchem die Säurefuchsin- und die Pal'sche Färbung einen blassen gequollenen Axencylinder, oder auch nur eine blasse, körnige Masse aufdeckt; oft ist das Lumen auch leer. Im Bereich dieser Gebilde sind die Gliakerne blass und vergrössert; ebenso scheinen viele Ganglienzellen gequollen. Diese Veränderungen sind am deutlichsten in einer nur 2 mm dicken Schicht am Boden und an den Seiten des IV. Ventrikels. Nach vorn nehmen sie ab, und im Mittelhirn finde ich nur noch vereinzelte veränderte Nervenfasern im centralen Höhlengrau.

4. In dem Nucleus gracilis beiderseits sind ziemlich viele eigenthümliche Kugeln vorhanden, etwa von der Grösse von grossen Ganglien-

zellen, auch kleinere und grössere. Sie zeichnen sich durch ihren starken Glanz aus, färben sich mit Jod braun, jedoch nicht alle gleich intensiv, nach Weigert braunschwarz, mit Hämalaun-Eosin bald leuchtend roth, bald violett, oft nicht gleichmässig, sondern am Rande dunkler, als in der Mitte, seltener umgekehrt. Die kleineren sind meistens homogen, die grösseren, welche nicht immer rund, sondern manchmal länglich oder etwas unregelmässig geformt sind, scheinen oft aus Kugeln von der Grösse rother Blutkörperchen zusammengeflossen. Ich kann diese Gebilde nicht sicher deuten, und glaube, dass sie verschiedenen Ursprungs sind. Die zuletzt beschriebenen machen den Eindruck von Häufchen rother Blutkörperchen, welche an Glanz und Färbungsfähigkeit zugenommen, dagegen ihren scharfen Contour verloren haben; sie entsprechen also vielleicht älteren kleinen Hämorrhagien. Andere erinnern an thrombosirte Gefässe mit hyaliner Wand und hyaliner Umwandlung des Thrombus. Andere, namentlich die violetten, sehen aus, wie degenerirte Ganglienzellen, und ich sah oft Zwischenformen zwischen ihnen und normalen Ganglienzellen. Endlich sind vielleicht viele Kugeln einfach ungewöhnlich grosse Corpora amylacea, an denen, wie die Jodreaction zeigt, die Ränder der hinteren Längsfurche und die Nuclei graciles besonders reich sind.

5. In den Hintersträngen liegen ziemlich viele markhaltige Nervenfasern mit gequollenem Axencylinder.

6. In beiden sensiblen Vaguskernen sind zahlreiche Ganglienzellen mit braunschwarzen Körnchen erfüllt, oft in dem Maasse, dass der Kern dadurch verdeckt wird. Auch in den Trochleariskernen liegen einige pigmentirte Ganglienzellen.

7. Die Gefässe sind in allen Schnitten nicht auffällig erweitert, dagegen prall mit Blut gefüllt. Sie sind in den dorsalen Theilen etwas weiter, als in den ventralen. In der Höhe der Pyramidenkreuzung finden sich in den Hinterhörnern und in der Commissura posterior mehrere kleine Gefässe mit ausserordentlich dicker, etwas glänzender und nur undeutlich gestreifter Wand, welche aber noch Kerne besitzt.

Betrachten wir nun die Bedeutung der geschilderten Veränderungen. Die auffällige Erweichung der Wand des IV. Ventrikels und der Rautengrube lässt auf stärkere Durchfeuchtung dieser Theile schliessen. Aehnliche Befunde theilen Naumann (Erweichung der von den Oliven zu den Vierhügeln aufsteigenden Längsfasern und der Vierhügel) und Lockhardt (Medulla besonders am hinteren Theil erweicht) mit.

Hyperämie und Blutungen in der Medulla oblongata haben schon Cheadle, Hale White, Lasvènes, Barié, Bruhl, Siemerling, Martin, F. Müller, Greenfield u. A. m. gefunden. Die Blutungen waren in allen Fällen, wie im meinigen, ganz frisch, also wahrscheinlich erst in der Agone entstanden. Auffallend ist jedenfalls, dass sie in allen Fällen hauptsächlich am Boden des IV. Ventrikels localisirt waren; das beweist doch, dass diese Stelle immer ein Locus minoris resistentiae war, und Hale White führt die Prädisposition zu Blutungen darauf zurück, dass bei

Morbus Basedowii der Boden des IV. Ventrikels erkrankt ist. Dass im vorliegenden Fall Icterus und Stauung Hämorrhagien erleichterten, thut natürlich den Folgerungen aus der Thatsache, dass die Blutungen eine Prädilectionsstelle haben, keinen Eintrag.

Die gequollenen Nervenfasern, Glia- und Ganglienzellen stehen, wie ihre Vertheilung zeigt, offenbar mit den Blutungen im Zusammenhang, und sind wahrscheinlich auf seröse Durchtränkung der betr. Stellen in Folge der Circulationsstörung zurückzuführen. Aehnlich fand Cheadle am Boden des IV. Ventrikels Atrophie und Schrumpfung von Ganglienzellen und Nervenfasern, und führte das auf Druck der erweiterten Gefässe auf die Nervensubstanz zurück.

Die merkwürdigen Gebilde in den Goll'schen Kernen sind jedenfalls pathologisch, wahrscheinlich Folgen von Circulationsstörungen; vielleicht stehen auch die gequollenen Axencylinder in den Hintersträngen damit im Zusammenhang. Das Wichtigste an diesen Veränderungen scheint mir zu sein, dass sie das Vorhandensein eines pathologischen Prozesses beweisen, welcher auf eine bestimmte Stelle im Bereich der Hinterstränge beschränkt ist; ich mache darauf aufmerksam, dass von den Hintersträngen durch die Fibrae arciformes externae anteriores und posteriores Fasern zum Corpus restiforme ziehen, welches Mendel erkrankt fand.

Die pigmentirten Ganglienzellen in den Vagus- und Trochleariskernen deuten vielleicht auf Degeneration hin.

Aus den dickwandigen Gefässen in den Hinterhörnern wage ich in Anbetracht des Alters der Patientin (42 Jahre) keinen Schluss zu ziehen.

Schliesslich hebe ich noch ausdrücklich hervor, speciell mit Rücksicht auf den Befund von Mendel (Atrophie des linken Corpus restiforme und des rechten Solitärbündels), dass die beiden Corpora restiformia und Solitärbündel vollkommen symmetrisch und normal sind, abgesehen von den wenigen darin beschriebenen Blutungen. Diese sind nach Mannheim freilich von grosser Bedeutung; denn nach seiner Ansicht „entspringen Hämorrhagien und Atrophie verschiedenen Stadien bei Morbus Gravesii".

Mit Rücksicht auf die von mehreren Forschern festgestellten Beziehungen zwischen Thyreoidea und Hypophyse habe ich ferner die Hypophyse von Fall 3 untersucht.

Im drüsigen Theil der Hypophyse, welcher bei Krankheiten der Schilddrüse allein verändert gefunden wird, sind bekanntlich verschiedene Zellformen vorhanden, wie zuerst Flesch und Lothringer bei Thieren beobachteten. Schönemann[1]) beschreibt für den Menschen hauptsächlich 2 Formen:

1. Ziemlich kleine Zellen mit körnigem, durch Eosin blassröthlich gefärbtem Protoplasma, und mässig grossem, bläschenförmigem Kern; sie bilden, dicht neben einander liegend, gleichmässig dicke, cylindrische

[1]) Hypophysis und Thyreoidea. Virchow's Archiv. Bd. 129. 1892.

Stränge, innerhalb deren keine Zellgrenzen erkennbar sind (kernreiches Protoplasma).

2. Zellen mit mächtigem Protoplasmaleib, der bald mehr Eosin-, bald mehr Hämatoxylinfarbe annimmt, ebenfalls mit mässig grossem, bläschenförmigem Kern; sie sind normalerweise spärlich, unregelmässig vertheilt, und in der Regel durch eine schmale Spalte vom übrigen Protoplasma geschieden (chromophile Zellen). — Fast in allen Hypophysen kommen ausser den soliden Zellsträngen im drüsigen Theil und namentlich an der Grenze zwischen drüsigem und bindegewebigem Theil colloidhaltige Bläschen in geringer Zahl vor.

Rogowitsch und Stieda constatirten nach Exstirpation der Thyreoidea beim Kaninchen eine compensatorische Vermehrung des „kernreichen Protoplasma". Schönemann fand bei Struma fast immer eine Vermehrung der „chromophilen Zellen" und Verminderung des „kernreichen Protoplasma"; oft war damit vergesellschaftet eine Wucherung der normalerweise sehr schmalen, bindegewebigen Septa, oder Verbreiterung derselben durch reichliche Gefässentwickelung, selten eine Vermehrung der colloidhaltigen Bläschen im drüsigen Theil; häufiger dagegen enthielten die Blutgefässe hyaline Massen (Colloid?). Eine Parallele zwischen dem Gewicht der Thyreoidea und der Hypophyse konnte Schönemann nicht constatiren. Er hält die Bildung von chromophilen Zellen nicht für einen compensatorischen Prozess in Folge der Schilddrüsenerkrankung, sondern für einen Degenerationsvorgang, welcher Thyreoidea und Hypophyse als zwei genetisch sehr nahe verwandte Organe zugleich betrifft.

Die vorliegende Hypophyse von Fall 3 wurde in Alkohol fixirt. Sie ist von mittlerer Grösse (5 : 15 mm), und gehört zu der chromophilen Form Schönemann's; die Stränge von kernreichem Protoplasma sind in der Minderheit, es überwiegen bei Weitem die Stränge und Haufen von grossen, protoplasmareichen Zellen, welche sich intensiv färben, und zwar häufiger mit Eosin, als mit Hämalaun, und von einander deutlich getrennt sind. Das Stroma ist bis auf eine beschränkte Stelle, wo die Gefässe erweitert sind, normal. Die Zahl der colloidhaltigen Bläschen ist kaum vermehrt; Colloid in Gefässen fehlt.

Mit der van Gieson'schen Färbung wird sowohl das Colloid in den Bläschen, als der Zellleib der chromophilen Zellen mehr oder weniger intensiv gelbroth tingirt, nicht gelbbraun, wie gewöhnlich in der Schilddrüse.

Die Struma bei Morbus Basedowii hat man erst seit wenigen Jahren genauer untersucht. Man nahm früher allgemein an, dass es sich wesentlich um eine vasculäre Form mit secundärer Hypertrophie handle, dass jedoch neben der Gefässerweiterung alle möglichen Veränderungen, wie Cystenbildung, fibröse Entartung u. s. w. vorkommen. Die mikroskopischen Untersuchungen sind nun zwar in kurzer Zeit zu einer beträchtlichen Zahl angewachsen;

viele sind jedoch, wie mir scheint, nicht mit der wünschenswerthen Sorgfalt ausgeführt, so dass man keine bestimmten Schlüsse daraus ziehen kann. So haben die meisten Untersucher das Epithel vernachlässigt, obgleich man gewiss erwarten muss, dass eine Secretionsveränderung in erster Linie an den secernirenden Elementen zum Ausdruck kommt. Daran ist offenbar der Umstand schuld, dass wir erst in den letzten Jahren durch die Arbeiten von Langendorff, Hürthle und Andersson über den Secretionsvorgang in der normalen Schilddrüse einigen Aufschluss erhalten haben.

Es würde zu viel Raum einnehmen, alle Befunde zu citiren. Sie sind sehr mannichfaltig. Darin stimmen die meisten überein, dass mikroskopisch von übermässiger Gefässentwickelung im Innern der Drüse wenig oder nichts zu sehen ist, sondern dass nur die grossen zuführenden Arterien und oberflächlichen Venen erweitert sind. Falls Morbus Basedowii zu einem alten Kropf hinzutrat, fand man, wie zu erwarten, die verschiedenen Formen der Struma, vorzugsweise Cysten. Falls jedoch die Schilddrüsenerkrankung erst mit der Basedow'schen Krankheit sich einstellte, fand man gewöhnlich diffuse Hyperplasie, beruhend auf Wucherung des Drüsenparenchyms, welche zu Neubildung von soliden Zellhaufen und Zellsträngen und von hohlen Follikeln führte; die letzteren fand Greenfield oft von länglicher Form, mit Cylinderepithel bekleidet, an Drüsenschläuche erinnernd. Manchmal waren die Acini mit desquamirten Epithelien erfüllt. An den Epithelzellen wird hie und da schleimige oder fettige Entartung beschrieben. Ziemlich selten wird Vermehrung des Colloids (Struma gelatinosa), häufiger geringe Menge oder Fehlen desselben hervorgehoben, wobei dann die Follikel entweder leer waren, oder nur eine blasse krümelige Substanz enthielten. In vielen Fällen, und zwar meist solchen, in welchen die Basedow'sche Krankheit mehrere Jahre lang dauerte, existirte eine mehr oder weniger hochgradige Verdickung der Septa, welche zu Atrophie des Drüsengewebes führte. Zuweilen werden auch Cysten mit schleimigem oder colloidem Inhalt erwähnt.

Ich hatte Gelegenheit, 10 Basedow-Strumen zu untersuchen. 8 davon waren nur in Alkohol fixirt, 2 in verschiedenen Conservirungsflüssigkeiten, nehmlich Struma No. 8 in Alkohol, in

Sublimat 5 pCt., in Sublimat-Essigsäure nach Kaiser (von Hürthle empfohlen) (Sublimat 10,0, Aq. dest. 300,0, Eisessig 3,0) und in Zenker'scher Flüssigkeit (Müller'sche Flüssigkeit + 5 pCt. Sublimat + 5 pCt. Eisessig); Struma No. 9 in Alkohol, in Sublimat 5 pCt. und in Hoechster Formol 1 : 10.

Hinsichtlich des Colloids finde ich keinen wesentlichen Unterschied bei den verschiedenen Conservirungsmethoden; die Schrumpfungserscheinungen sind bei allen ungefähr in gleichem Grade vorhanden. Was das Epithel anlangt, so finde ich die Struktur sowohl der Kerne als des Protoplasmas schöner und deutlicher nach Fixirung in Sublimat und seinen Gemischen, als nach solcher in Alkohol und Formol. Die Alkoholpräparate färben sich am besten nach van Gieson, die Sublimatpräparate mit Hämalaun-Eosin, recht gut auch mit Hämalaun-Orange G.-Säurefuchsin. Die Formolpräparate zeigen das Blut sehr schön erhalten, stehen jedoch an Schönheit der Färbung den Alkohol- und Sublimatpräparaten nach.

Meine 10 Basedow-Strumen bilden, makroskopisch betrachtet, 2 Gruppen:

1) In 8 Fällen handelt es sich um eine diffuse Form von Struma. Die Läppchen haben allerdings etwas variable Grösse, ihr Durchmesser schwankt durchschnittlich zwischen 4 und 10 mm, doch finden sich auch kleinere und grössere; aber einzelne Knoten, welche die anderen weit an Grösse überragen, fehlen. In Struma No. 1 und No. 3 sind freilich einige scharf abgekapselte Läppchen vorhanden, welche sich durch ihre Zusammensetzung von den übrigen unterscheiden, weniger durch die Grösse; denn ihr Durchmesser beträgt höchstens 1 cm. Ihre Zahl ist aber sehr beschränkt, und ihr Bau lässt am ehesten den Vergleich zu mit den Läppchen, wie sie in neuerer Zeit bei verschiedenen Thieren, namentlich beim Hund, beschrieben wurden, und von denen man annimmt, dass sie auf fötaler Stufe stehen geblieben sind.

2) In 2 Fällen ist das Bild der Struma nodosa vorhanden, nehmlich zahlreiche grössere und kleinere Knoten, zwischen ihnen comprimirtes Drüsengewebe.

Ich schildere zuerst die 1. Gruppe der 8 diffusen Strumen, und unterscheide in derselben wieder 3 Reihen.

I.

Die erste Reihe steht der normalen Thyreoidea und auch der Struma colloides am nächsten. Es gehören hieher 3 Strumen.

1. Struma von Fall 1 (Lobsiger, A., 47 jährig).

Krankengeschichte s. o.

Makroskopisch: Beide Lappen ziemlich vergrössert, der rechte 11 cm, der linke 9 cm lang; sie reichen weit nach hinten bis hinter den Oesophagus. Gefässe an der Oberfläche erweitert. Gewebe starr, colloid. Schnittfläche zeigt Läppchen von verschiedenen Dimensionen (3—12 mm Durchmesser), die Läppchen theils fein alveolär, theils neben den kleinen Alveolen auch grössere, bis 3 mm Durchmesser, alle mit braunem Colloid gefüllt. Hie und da auch einige Läppchen mehr grau, weniger transparent. Beim Schneiden zeigen sich stellenweise Verkalkungen.

2. Struma von Fall 2 (Gostely, E., 18 jährig).

Krankengeschichte s. o.

Makroskopisch: Beide Lappen vergrössert, 9 cm lang, reichen bis hinter den Oesophagus. Gewicht des rechten Lappens 108 g, des linken 77 g. Die Schnittfläche zeigt gleichmässig vergrösserte, stark transparente Drüsenbläschen, zu kleinen Läppchen angeordnet, nur im unteren Theil kleine Colloidknoten. Kein besonders grosser Gefässreichthum; dagegen einige Blutextravasate im Gewebe verstreut.

3. Struma von Herrn ..., 32 jährig, operirt am 26. Juni 1893.

Krankengeschichte: Pat. stammt aus strumöser Familie, und hat schon seit 21 Jahren einen Kropf, welcher ihn aber nie belästigte, und in den letzten Jahren stationär blieb. Pat. wurde seit einiger Zeit nervös, bekam Herzklopfen und Zittern der Hände, schwitzte leicht. Als er ärztliche Behandlung aufsuchte, wurde constatirt: Leichte Basedow-Erscheinungen. Diffuse Struma ohne Pulsation und ohne Geräusche; starke Erweiterung der Art. thyr. sup. dextr. Geringer Exophthalmus. Diffuse Hebung der Herzspitze, Spitzenstoss nach aussen verlagert. Systolisches Blasen an der Herzspitze. Keine Athmungs- oder Schluckbeschwerden. — Bei der Operation fanden sich an der Oberfläche der Struma zahlreiche fingerdicke Venen; die Art. thyr. sup. hatte die Dicke einer A. brachialis. Es mussten eine grosse Zahl von sehr zerreisslichen Gefässen unterbunden werden.

Verlauf und Erfolg günstig.

Makroskopisch: Der excidirte Lappen 100 g schwer, 13 cm lang, 6 cm breit, 3 cm dick. Oberfläche ganz leicht gelappt, ebenso die Schnittfläche; Lappen etwas diffus begrenzt. Gewebe gleichmässig grobkörnig, braunröthlich, stark transparent. Ferner an der Peripherie 3 Knoten von etwa 1 cm Durchmesser, mit graurother, ziemlich glatter Schnittfläche.

Mikroskopisch zeigen diese 3 Strumen so ähnliche Verhältnisse, dass ich die Beschreibung von allen dreien zusammenfassen kann.

Sie bieten bei schwacher Vergrösserung fast das gleiche Bild dar, wie die Knoten der gewöhnlichen Struma colloides: Schmale Stromabalken inner-

halb der Läppchen, etwas breitere Septa zwischen den Läppchen; die Alveolen zwar von wechselnder Grösse, aber fast alle von bedeutenden Dimensionen (bis zu 3 mm Durchmesser), alle mit Colloid gefüllt. Unter der Kapsel sind die Läppchen mehr oder weniger plattgedrückt, und etwas kleiner, als in der Mitte, wo sie rundliche Form haben; dem entsprechend sind in den peripherischen Läppchen auch die Alveolen etwas kleiner und häufig comprimirt, oft so stark, dass das Lumen spaltförmig wird. Schon bei dieser schwachen Vergrösserung zeichnen sich deutlich in den breiteren Septa colloide Streifen ab, und namentlich eines fällt auf: die Bläschen sind nehmlich fast durchgängig ganz prall mit Colloid ausgefüllt, nur in einer Minderzahl ist dasselbe durch eine Spalte von der Wand getrennt, und hie und da finden sich auch grössere runde Ausschnitte in dem Colloid. Aber die Zahl der Bläschen, an denen keine Retractionserscheinungen des Colloids wahrzunehmen sind, ist weitaus überwiegend.

Betrachten wir nun die einzelnen Bestandtheile genauer.

a. Follikel. Die Form der Bläschen ist im Centrum der Läppchen im Allgemeinen rund oder oval, jedoch oft dadurch complicirt, dass von einer Stelle der Wand, oder auch von 2 gegenüber liegenden Stellen, schmale Fortsätze ausgehen, welche im letzteren Fall sich entgegenlaufen, aber frei in den Bläschen endigen. Namentlich finden sich solche Fortsätze in langgestreckten Bläschen, so dass man wohl annehmen darf, dass diese aus mehreren kleinen Bläschen durch Schmelzung der Wand entstanden sind. In der Peripherie der Läppchen sind dagegen die Follikel mehr platt, oft sogar stark abgeplattet und dabei sehr lang, der Oberfläche der Läppchen entsprechend gebogen. So kommt es vor, dass ein an der Peripherie gelegener Follikel als langer Kanal einen mehr oder weniger grossen Theil des Läppchens umgreift; bei gewissen Schnittrichtungen scheint dann ein Haufen von Follikeln frei mitten in einem colloiden Feld zu liegen, dessen epitheliale Wand zudem oft auf längeren Strecken fehlt.

In 2 Strumen finden sich zwischen den grossen Follikeln auch kleine bis kleinste, deren Lumen kaum noch erkennbar ist; doch überwiegen, wenige Läppchen ausgenommen, die grossen Follikel bei weitem.

Das Epithel ist meistens einschichtig, selten mehrschichtig; man muss dabei natürlich die Fehlerquelle der Flächenschnitte des Epithels ausschliessen, indem man an dickeren Schnitten durch Schrauben feststellt, dass nicht mehrere Zellschichten über einander liegen, sondern nur eine vorhanden ist. Hie und da ist das Epithel unterbrochen, worauf ich noch zurückkomme.

Am deutlichsten sind natürlich die Kerne, während das Protoplasma bei keiner Färbung mit wünschenswerther Deutlichkeit hervortritt; wenigstens ist die innere Struktur desselben, auch bei starker Oelimmersion, nur einfach blasskörnig oder homogen, so dass ich also die senkrechte Strichelung, welche namentlich Andersson schildert, nicht sehen konnte. Das mag darauf beruhen, dass die vorliegenden Strumen nicht frisch genug in die Härtungsflüssigkeit (Alkohol) kamen.

Immerhin heben sich doch mehrere Zellformen deutlich gegen einander ab, wobei ich freilich zum Voraus bemerke, dass man zwischen allen Formen allmähliche Uebergänge findet. Am besten kann ich zwei Hauptgruppen von Zellen unterscheiden: Zellen mit bläschenförmigem und Zellen mit homogenem Kern.

Die Zellen mit bläschenförmigem Kern bilden die Mehrheit. Der Kern besitzt ein deutliches Chromatinnetz, ist gewöhnlich rund und von mittlerer, übrigens etwas wechselnder Grösse. Der Zellkörper ist niedrig cylindrisch oder cubisch oder auch abgeplattet, oft derart, dass der dickere Kern gegen das Lumen vorspringt. In den niedrigsten Zellen ist oft auch der Kern abgeplattet. Das Protoplasma ist bei dem kleineren Theil der Zellen, und zwar hauptsächlich bei denjenigen von niedrig cylindrischer oder cubischer Form, spärlich, locker gekörnt, färbt sich mit Eosin blassroth, nach van Gieson blassgelb; bei dem grösseren Theil der Zellen, nehmlich bei allen abgeplatteten und auch bei manchen cubischen, stehen die Körner dichter, oder verschmelzen zu einer homogenen Masse, welche sich intensiver färbt, ungefähr wie Colloid. Diese Zellen sind oft gegen das Follikelcolloid nicht scharf abgegrenzt, und wenn mehrere neben einander stehen, auch nicht gegen die Nachbarzellen; es kommt aber auch vor, dass gerade die colloiden Zellen durch eine feine Spalte von einander getrennt sind. Ferner finden sich nicht selten an Stelle des Epithels bläschenförmige Kerne ohne Zellkörper, theils gut erhalten, theils auffallend blass, oder klein, oder zackig; hier dürfte es sich darum handeln, dass der Leib einer Colloidzelle sich vollständig in Colloid umgewandelt und vom Kern getrennt hat.

Zwar in der Minorität, doch auch recht häufig sind die Zellen mit homogenen Kernen. Sie liegen selten vereinzelt zwischen anderen Zellen, sondern gewöhnlich zu mehreren neben einander, oder bilden sogar einen beträchtlichen Theil der Follikelwand; in einzelnen Drüsenläppchen sind sie viel häufiger als in anderen. Diese Kerne gleichen völlig denjenigen von einkernigen Leukocyten; sie sind rund, klein, gleichmässig und intensiv gefärbt. Der Zellleib ist durchschnittlich etwas kleiner, als bei den Zellen mit bläschenförmigen Kernen, sehr häufig abgeplattet, das Protoplasma ist selten locker, gewöhnlich dicht gekörnt bis homogen, wie Colloid sich färbend. Es kommen auch solche kleine dunkle Kerne frei in der Peripherie des Follikelcolloids vor, der Zellleib scheint auch hier colloid metamorphosirt, und vom Kern abgelöst zu sein. Solche Zellen lösen sich auch von der Follikelwand ab; man findet sie nehmlich in vielen Follikeln im peripherischen Theil des Colloids verstreut, wobei bald der colloide Zellkörper sich noch durch seine hellere Nuance oder auch durch eine feine Linie abhebt, bald nur noch der Kern übrig geblieben ist, oder nur noch Bröckel von demselben.

Schliesslich habe ich noch zu erwähnen, dass hier und da vereinzelte Zellen vorkommen mit einem bläschenförmigen, runden oder ovalen Kern, der an Grösse die früher beschriebenen, bläschenförmigen Kerne um das Zwei- bis Vierfache übertrifft, und mit grossem, hellem, körnigem Zellleib, welcher oft nicht deutlich begrenzt ist. Sie liegen vereinzelt zwischen den

übrigen Epithelien eingesprengt, doch kann ich eine bestimmte Regel für ihr Vorkommen nicht finden.

In einer der 3 Strumen (No. 2) weicht das Epithel insofern von demjenigen der beiden anderen etwas ab, als die Zellen durchgängig höher cylindrisch sind, und die homogenen kleinen Kerne an Zahl die bläschenförmigen überwiegen. Die Kerne liegen an der Basis der Zellen, der innere Theil des Zellleibs ist, besonders bei den Zellen mit bläschenförmigem Kern, häufig vacuolär.

Wie erwähnt, ist das Epithel stellenweise mehrschichtig, und ragt hie und da sogar als Zellpfropf in's Colloid der Follikel hinein; frei im Colloid liegende Zellgruppen dürften Quer- und Schrägschnitten von solchen entsprechen. An den Zellen dieser Pfröpfe kann man Erscheinungen des Zerfalls beobachten, namentlich an den peripherischen Zellen, welche lockerer angeordnet sind, sich manchmal vom Pfropf ablösen und dann frei im Colloid liegen. Ihr Zellleib ist oft vergrössert, hell, rund, wie gequollen, dabei fein vacuolär oder areolirt, der excentrisch gelegene Kern ist klein, rund, homogen gefärbt („Siegelringzellen" von Reinbach). Oft ist die Zellgrenze undeutlich, das Protoplasma homogen, und geht allmählich in's Colloid über. In der Nachbarschaft sind Kerne ohne Protoplasma in's Colloid eingebettet; ihr Chromatin ist häufig zu Klumpen geballt, oder fast geschwunden bis auf die Kernmembran, oder der Kern ist zu Körnchen zerfallen.

Zellpfröpfe finden sich relativ häufig an an einander stossenden Stellen zweier Follikel, das Septum ist dann meistens hier nicht deutlich zu erkennen, sondern scheint in dem Zellhaufen aufgegangen zu sein. Vielleicht handelt es sich hier um Wucherung interacinöser, unentwickelt gebliebener Zellhaufen.

Sämmtliche Follikel enthalten homogenes Colloid, welches sich gleich färbt, wie in gewöhnlichen, diffus hyperplastischen Strumen, nehmlich nach van Gieson orange, mit Hämalaun-Eosin rosa bis bläulich, in verschiedenen Bläschen, sowie in verschiedenen Partien einzelner Bläschen nicht immer gleich bezüglich Nuance und Intensität, doch ohne erkennbare Regel, mit Ausnahme derjenigen, dass an den in der Nähe der Kapsel gelegenen Follikeln das Colloid gegen den peripherischen Theil hin, von wo die Erhärtungsflüssigkeit eindrang, allmählich abblasst oder selbst ganz verschwindet.

Zuweilen ist dem Colloid Blut beigemischt. Es ist selten frisch, von der gleichen Beschaffenheit, wie in den Blutgefässen; öfters sind die Blutkörperchen verändert, namentlich die rothen zu Pigmentkörnern zerfallen. Manchmal trifft man im Colloid grosse, vacuoläre, braun pigmentirte Zellen mit relativ kleinem, meist homogenem, seltener bläschenförmigem Kern. Sie sind oft in grosser Menge vorhanden, so dass sie den betr. Follikel fast ausfüllen, nur durch schmale Colloidbalken von einander getrennt. Sie sehen aus wie gequollene Zellen, sei es aus Leukocyten, sei es aus desquamirten Epithelien hervorgegangen. Für die letztere Ansicht spricht, dass man in solchen Follikeln auch wandständige Epithelzellen mit auffällig grossem, grobkörnigem, braun pigmentirtem Zellleib und kleinem, homogenem Kern, und

ferner zahlreiche Lücken im Epithel findet. Auch im Stroma kommen häufig Reste alter Blutungen in Form brauner Pigmentkörner vor.

Die meisten Follikel sind, wie gesagt, prall mit Colloid gefüllt; höchstens findet sich zwischen Colloid und Epithel ein ganz schmaler, gleichmässiger Spalt, wobei der Rand des Colloids sehr häufig die Abdrücke der Epithelzellen zeigt. Die gewöhnlichen kleinen Randvacuolen sind sehr selten, mit Ausnahme der schon erwähnten Struma mit Cylinderepithelzellen, deren innerer Theil oft vaoculär ist; über diesen vacuolären Zellen sieht man fast immer kleine Randvacuolen im Colloid, während sie über niedrigeren Zellen mit dichterem Protoplasma fast nie vorkommen. Auch in dieser Struma ist die Retraction des Colloids sehr gering.

Hie und da kommen im Innern des Colloids grosse runde Vacuolen vor, meistens etwas peripherisch gelegen; viele von ihnen enthalten Körnchen, zu einem feinen Netzwerk angeordnet, durch Hämalaun blau gefärbt, also wahrscheinlich Mucin entsprechend, welches die Vacuolen ausfüllt, so dass diese demnach nicht als Schrumpfungserscheinungen, sondern als präexistirende Gebilde aufzufassen sind.

Ich habe in Bezug auf die Follikelwand noch einige Besonderheiten hervorzuheben.

In manchen sehr grossen, prall mit Colloid gefüllten Follikeln sind sämmtliche Epithelzellen sammt Kern stark abgeplattet und verbreitert, offenbar durch den Druck des Follikelinhalts; die Kerne zeigen oft zackigen Contour und blasse Färbung, sind also wohl im Absterben begriffen.

In der Struma No. 2 (mit den Cylinderzellen) ist zuweilen das Epithel eines Follikels in toto vom bindegewebigen Septum abgehoben, und manchmal zugleich gefaltet. Die oft recht breite Spalte zwischen Septum und Epithel ist mit Colloid erfüllt (Lymphraum?). Der Umstand, dass das abgehobene Epithel intact ist, sowie die zähe Consistenz des Colloids sprechen dafür, dass dieses Verhältniss bereits intra vitam bestanden hat.

Fast in allen Follikeln, besonders häufig aber in solchen, welche reich sind an Zellen mit homogenen Kernen, fehlt an einer oder mehreren Stellen das Epithel auf kleineren oder grösseren Strecken, so dass zwischen 2 benachbarten Zellen 1 bis 20, ja 30 Zellen Platz finden würden. An diesen Stellen stösst also das Follikelcolloid direct an die Septa, bezw. die Wand der Blut- und Lymphgefässe in denselben an. Zuweilen sah ich das Follikelcolloid unmittelbar mit dem colloiden Inhalt feiner Lymphspalten in den Septen zusammenhängen. Natürlich reicht auch da, wo die Kerne zwar noch erhalten, die Zellkörper dagegen colloid metamorphosirt sind, das Follikelcolloid mit schmalen Brücken zwischen den Kernen bis an's Septum, und auch an solchen Stellen fand ich directen Uebergang des Follikelcolloids in Lymphspalten.

Ferner sieht man oft an benachbarten Follikeln einander gegenüberliegende Stellen epithelfrei, und das Septum dazwischen blass und homogen; offenbar bereitet sich hier eine Communication zwischen beiden Follikeln vor.

b. Stroma. Die wesentlichsten Veränderungen gegenüber der nor-

malen Schilddrüse bietet jedenfalls das Stroma dar. Es handelt sich dabei um Einlagerung von Colloid in dasselbe, sowie in Lymph- und Blutgefässe. Die Verhältnisse sind in den breiten interlobulären Septa am deutlichsten, und am schönsten zu sehen bei der Färbung nach van Gieson, während die gewöhnliche Hämalaun-Eosintinction keine so prägnanten Bilder giebt, da Bindegewebe und Colloid sich gleichmässig roth färben. Nach van Gieson dagegen treten die fuchsinrothen Bindegewebsfibrillen scharf hervor gegenüber dem orangefarbenen Colloid.

Am schärfsten hebt sich das Colloid in den Lymphgefässen ab- es füllt dieselben vollständig aus, oder ist nur durch eine schmale Spalte vom Endothel getrennt. Es gleicht vollkommen dem Follikelcolloid, färbt sich nur zuweilen etwas weniger intensiv. Meistens ist es ganz homogen, selten finden sich darin Vacuolen am Rand und im Innern, noch seltener Zellen, und zwar von denselben Formen, wie im Follikelinhalt. Das Endothel der Lymphgefässe ist immer deutlich; unter ihm liegen einige fuchsinrothe Fibrillen, oder hie und da ist die unterliegende Schicht auch schon von der braungelben Farbe des Colloids, aber man sieht doch noch die den früheren Fasern entsprechenden feinen, oft wellenförmigen Linien. Es scheinen sämmtliche Lymphgefässe in den breiteren Septa Colloid zu enthalten; wenigstens habe ich nirgends ein leeres Lumen gesehen, das als Lymphgefäss zu deuten wäre.

Ausserdem aber findet sich das Colloid noch in dem umgebenden Bindegewebe. Zwischen den rothen Fibrillen treten schmale Bänder vom Charakter des Colloids auf. An anderen Stellen werden die Bänder breiter, die rothen Fasern rücken aus einander, und die benachbarten colloiden Bänder treten mit einander in Verbindung. An wieder anderen Stellen sind die rothen Fasern fast ganz verschwunden, und die interlobulären Septa gleichmässig homogen und orange, oder es finden sich darin noch einzelne Faserdurchschnitte. Auch in den schmalen Septen zwischen den Bläschen findet sich das Colloid in Form von schmalen Bändern, die manchmal ganz scharf und regelmässig begrenzt sind, so dass man annehmen könnte, sie liegen in Blutgefässen; indessen ist eine endotheliale Wand nicht mit Sicherheit nachzuweisen. Manchmal sind in den intralobulären Septa gar keine Fibrillen mehr sichtbar, sondern nur ein colloider Streifen, auf welchem die Epithelien direct aufsitzen. Dabei bleiben die Septen in der Regel schmal, und es ist daher dieses Auftreten von Colloid wohl zu unterscheiden von der hyalinen oder colloiden Metamorphose des Stromas, welche Gutknecht in der Struma nodosa schilderte, häufig als Vorstadium der Cystenbildung. Dabei verbreitern sich die Septa ganz ausserordentlich, werden breiter als die Alveolen, und in diesem colloiden homogenen Stroma liegen dann in weiten Distanzen die Drüsenbläschen. Solche Verbreiterungen mit Sklerose und hyaliner Entartung des Stromas kommen hier wohl auch vor, indessen nur sehr selten und nur in sehr beschränkter Weise, und von einem Zugrundegehen des Epithels der eingeschlossenen Drüsenbläschen, und damit auch der Drüsenbläschen selbst, habe ich nichts gesehen.

Die Lymphgefässe der grösseren Septa liegen mit Vorliebe in den äusseren Schichten der Septa, direct an die peripherischen Drüsenbläschen anstossend. Sowohl hier, als namentlich in den schmalen Septa, sieht man recht häufig die colloiden Massen in den Lymphgefässen und zwischen den Fibrillen in Verbindung mit dem Colloid der Follikel, nehmlich an solchen Stellen, wo die Epithelzellen colloid metamorphosirt oder ganz geschwunden sind, wie schon früher geschildert wurde.

Ob das Colloid des Stromas übrigens ausschliesslich aus den Schilddrüsenbläschen stammt, oder auch zum Theil wenigstens im Stroma selbst gebildet wird, darüber geben meine Präparate keinen sicheren Aufschluss. Doch neige ich mich der letzteren Ansicht zu, da ich oft allmähliche Uebergänge von Bindegewebsfibrillen in die colloide Substanz zu sehen glaube: die Fibrillen werden zuerst breiter, glänzender, strukturlos, kernlos, färben sich nach van Gieson mehr gelblich, und gehen schliesslich in eine Masse auf, welche die gleichen physikalischen und tinctoriellen Eigenschaften besitzt, wie das Colloid in den Follikeln. Nur ist sie etwas weniger homogen, als die letztere, sondern enthält ziemlich häufig kleine Vacuolen von rundlicher, länglicher oder gezackter Form. Dem Färbungsvermögen möchte ich keinen entscheidenden Werth zur Lösung der Frage nach der Abstammung des Colloids im Stroma beilegen. Ernst hat bekanntlich, als er auf die vortreffliche van Gieson'sche Färbung aufmerksam machte[1]), gerade in der Schilddrüse gefunden, dass das Colloid in den Bläschen und dasjenige in den Lymphgefässen die gleiche Orangefarbe annehmen, während die hyalinen Massen des Stromas mehr Verwandtschaft zum Säurefuchsin als zur Pikrinsäure zeigen. Er unterscheidet danach das epitheliale Colloid scharf von den homogenen Massen, welche aus Bindegewebe entstehen, nehmlich hauptsächlich Hyalin, welches sich nach van Gieson fuchsinroth färbt, und myxomatöse Grundsubstanz, welche Fleischfarbe annimmt. Meine Erfahrungen stimmen nun nicht vollständig mit denen von Ernst überein (und ebenso wenig diejenigen von Reinbach). Ich habe im Lauf der letzten Monate eine ganze Reihe von Struma nodosa untersucht, und allerdings in manchen Fällen die Farbenreactionen so gefunden, wie Ernst sie schildert. Allein es kommt auch vor, dass die homogene Substanz im bindegewebigen Stroma nicht fuchsinroth, sondern orange sich färbt, selbst dann, wenn man die rothen Fibrillen allmählich in die „colloide" Masse auslaufen und übergehen sieht.

Nach der Ansicht von Ernst würden also alle die nach van Gieson orange gefärbten Streifen im Stroma epithelialen Ursprungs sein. Das wäre allerdings in den vorliegenden Strumen wohl verständlich, da ja die Follikel ungemein reich an Colloid sind, und der Uebergang desselben in's Stroma durch die vielen Lücken im Epithel jedenfalls sehr erleichtert ist.

In zahlreichen, namentlich in breiteren Septa, finden sich mehr oder

[1]) Ueber Hyalin, insbesondere seine Beziehung zu Colloid. Virchow's Archiv. Bd. 130. 1892.

weniger ausgedehnte Blutungen. In den hämorrhagischen Heerden scheinen sowohl die weissen und rothen Blutkörperchen, als auch die eingesprengten Bindegewebsfasern sich in Colloid aufzulösen. Ich komme darauf zurück.

Besonderes Augenmerk habe ich begreiflicherweise auf die Blutgefässe gerichtet. Was die Capillaren anlangt, die zwischen den Schilddrüsenbläschen verlaufen, so ergiebt sich schon aus der obigen Schilderung der Stromabalken, dass von einer Erweiterung derselben nicht die Rede ist. Meistens ist ihr Lumen sogar völlig unsichtbar, vielleicht in Folge des Druckes von Seiten der prall gefüllten Follikel, welcher post mortem nach dem Aufhören des Blutdrucks besonders zur Geltung kommt; normalerweise können sie bekanntlich ziemlich leicht gesehen werden. In den vorliegenden Strumen dagegen können in den schmalen intralobulären Septa gewöhnlich nur einige längliche Kerne auf die Wand der Blutcapillaren bezogen werden; selten ist ein enges Lumen, mit Blut, hie und da auch mit Colloid gefüllt, erhalten.

An den Arterien kann ich häufig eine ungleichmässige, oft recht bedeutende Verdickung der Intima constatiren, besonders an den grösseren Arterien in der Kapsel. Ob die Arterien erweitert sind, lässt sich an den kleineren Aesten des mikroskopischen Präparates nicht mit Sicherheit erkennen. Die von Schmidt[1]) beschriebenen „Arterienknospen" glaube ich ein paar Mal erkannt zu haben, kann mich jedoch nicht bestimmt darüber aussprechen. Jedenfalls sind sie, falls sie überhaupt vorkommen, nicht so häufig, wie das Schmidt für die normalen Verhältnisse angiebt. Die Arterien sind entweder leer, oder enthalten Blut, oder selten neben dem Blut eine colloidähnliche Masse, welche meist nur einen schmalen Wandbelag bildet, ganz die gleichen Farbreactionen giebt, wie das intrafolliculäre Colloid, völlig homogen aussieht, und hie und da auch Vacuolen enthält.

Recht häufig ist der colloide Inhalt der Venen. Er hat die gleichen Charaktere, wie in den Arterien, nur ist er manchmal etwas blasser und nicht ganz homogen, sondern feinkörnig. Das Colloid bildet auch hier mit Vorliebe einen Belag der Wand, tapeziert dieselbe gleichsam aus, meist nur an einem Theil des Umfangs; der Rest des Lumens wird gewöhnlich von rothen Blutkörperchen eingenommen. Oder das Colloid geht auch in unregelmässigen Balken durch das Lumen hindurch, auf dem Schnitt oft in Form von Inseln, welche in die Massen der rothen Blutkörperchen eingesprengt sind, und welche mit Zacken zwischen die benachbarten Blutkörperchen eingreifen; diese Balken und Inseln sind oft von vielen kleineren und grösseren Vacuolen durchsetzt, so dass das Colloid eigentlich auf ein Reticulum reducirt wird.

Manchmal schien es mir, als ob rothe Blutkörperchen, welche am Rand, oder zuweilen auch im peripherischen Theil des Colloids selbst liegen, durch allmähliches Blasserwerden und Verschwimmen der Contouren in das Colloid

[1]) Zollknospen in den Arterien der Schilddrüse. Virchow's Arch. Bd. 137. 1894.

übergehen. Indessen habe ich diese Sachen nicht weiter verfolgt, weil zu diesem Zweck die Präparate in Conservirungsmitteln, welche die rothen Blutkörperchen möglichst gut erhalten, fixirt werden sollten.

Die Septa sind im Allgemeinen kernarm. Nur an einigen beschränkten, in allen Strumen unregelmässig zerstreuten Stellen sind sie ausserordentlich zellreich, so dass diese Stellen auf den ersten Blick von Lymphkörperchen infiltrirt erscheinen. Es handelt sich theils um grössere, unregelmässig geformte Zellhaufen an den Knotenpunkten der breiteren Septa, theils um schmale Stränge in den inter- und intralobulären Septa; die letzteren sind dadurch bedeutend verbreitert. Ich kann in diesen dichten Zellanhäufungen das Protoplasma und die Zellgrenzen nicht deutlich sehen, dagegen sind vollkommen deutlich 2 Arten von Kernen: 1) mittelgrosse, runde, bläschenförmige Kerne mit Chromatinnetz; 2) kleine, runde, homogene Kerne, wie diejenigen einkerniger Leukocyten. Die kleinen Kerne liegen nur um etwa ihren eigenen Durchmesser von einander entfernt, die grösseren bläschenförmigen etwas lockerer. Das gegenseitige Mengenverhältniss der beiden Kernformen wechselt in den verschiedenen Heerden: meist wiegen die kleinen homogenen Kerne vor. Wo fast ausschliesslich bläschenförmige Kerne vorhanden sind, wie namentlich am Rande vieler Heerde, sieht man zwischen ihnen statt des undeutlichen, blassen, körnigen Protoplasmas glänzende, wie Colloid sich färbende Balken auftreten, so dass die Kerne in ein feines Reticulum von Colloid eingebettet sind. Ferner erscheint hie und da ein rundliches, colloides Klümpchen, um welches sich die benachbarten Kerne ringförmig anordnen, und so entsteht das Bild eines kleinen Follikels. Die Zellhaufen sind nur von spärlichen Fibrillen durchzogen, welche sich keineswegs zu einem geschlossenen Netz verbinden. Sie sind von den benachbarten Läppchen bald durch eine Bindegewebsschicht getrennt, bald gehen sie unmittelbar in dieselben über.

Ich glaube, dass diese Heerde dem interacinösen Drüsengewebe Wölfler's, bezw. dem interfolliculären Epithel Hürthle's entsprechen, obgleich der letztere Autor etwas abweichende Zellformen darin beschreibt, nehmlich kleine protoplasmaarme und grosse protoplasmareiche Zellen, beide mit bläschenförmigem Kern. Nach Hürthle bilden sich aus diesen bisher unentwickelt gebliebenen Zellhaufen neue Follikel.

Hie und da hatte ich, namentlich bei der Struma No. 2 mit vielen Cylinderzellen den Eindruck, dass ähnliche solide Zellheerde, welche hier häufig im Innern der Läppchen liegen, den von Biondi und Andersson beschriebenen Modus der Follikelbildung darstellen, dass nehmlich nach Entleerung eines Follikels die Zellen desselben sich an einander legen, und einem soliden Zellhaufen Ursprung geben.

Jedenfalls halte ich die Verwechslung mit Lymphknötchen für ausgeschlossen. Es werden auf dem hiesigen Institut sämmtliche auf der chirurgischen Klinik operirten Strumen mikroskopisch untersucht, und zwar jeder Knoten auf einigen Schnitten. Es sind dabei solche Lymphknötchen in den letzten 4 Jahren 5mal beobachtet worden, und auch ich habe sie

in einem Fall gesehen. Sie sind entweder in der ganzen Drüse gleichmässig vertheilt, oder gegen die Kapsel zu reichlicher; theils liegen sie in den interlobulären Septen, theils in den Läppchen selbst, zuweilen im Anschluss an Gefässe. Sie sind meist rundlich oder oval, ziemlich scharf begrenzt, seltener strahlt die Infiltration in die benachbarten Septa aus. Sie bestehen am Rande ausschliesslich aus einkernigen Leukocyten, im Centrum meistens aus lockerer gelagerten, grösseren, ovalen, bläschenförmigen Kernen (ganz den Keimcentren gleichend). Hassal'sche Körperchen waren darin nie vorhanden.

Auch um entzündliche Infiltration handelt es sich im vorliegenden Fall gewiss nicht; dieselbe würde sich doch kaum auf wenige zerstreute Stellen beschränken, und die grösseren bläschenförmigen Kerne würden fehlen.

Ich habe schliesslich noch die Anfangs erwähnten soliden Knoten von höchstens 1 cm Durchmesser zu beschreiben. Struma No. 1 enthielt 4, Struma No. 3 enthielt 3 davon. Sie sind alle rund, scharf abgekapselt, jedoch nicht alle gleich zusammengesetzt.

Die eine Art ist sehr zellreich, und bei schwacher Vergrösserung tritt nur so wenig von dem Stroma hervor, dass das ganze Feld gleichmässig von den Zellen erfüllt scheint. Erst bei starker Vergrösserung sieht man schmale Bindegewebssepta mit Capillaren. Die von ihnen gebildeten Maschen sind cylindrisch, der runde Querschnitt enthält etwa 10—20 Zellen. Zellgrenzen undeutlich, Protoplasma hell, feinkörnig. Kern mittelgross, rund, bläschenförmig. Einige Stränge enthalten im Centrum etwas Colloid (wahrscheinlich Beginn der Follikelbildung). Zerstreut finden sich auch einige colloidhaltige Follikel mit cubischem Epithel, ihr Durchmesser beträgt bis 0,15 mm.

In anderen Knoten sind die Septa von ungleicher, zum Theil sehr bedeutender Breite, oft breiter als die Zellstränge, theils fasrig, namentlich an den Rändern, während ihre Mitte mehr homogen ist, und sich nach van Gieson hell gelbröthlich, mit Hämalaun-Eosin roth färbt. In den Septa liegen zahlreiche, zum Theil sehr weite Gefässe, hie und da auch kleine Hämorrhagien. Das durch die Septa gebildete Netzwerk ist sehr unregelmässig. In den Maschen liegen locker, wie aufgeschwemmt, 2 Zellformen: 1) Zellen mit ziemlich grossem, bläschenförmigem Kern und grossem, hellem, körnigem Zellleib. 2) Zellen mit kleinem, rundem, homogenem Kern und mittelgrossem, polyedrischem Zellleib, welcher dunkler und feinkörniger ist, als bei den anderen Zellen. Die zweite Zellform ist die häufigere.

Diese Knoten halte ich für Läppchen mit embryonalem Bau, wie sie besonders beim Hund häufig vorkommen. Hürthle sagt davon, dass er, wie übrigens auch Andere, sie für unentwickeltes Drüsengewebe ansehe, für Reservematerial zur Neubildung von folliculärem Drüsengewebe, welches im Bedarfsfall verwendet wird. Ob sie verändert sind, das könnte sich erst aus einem genauen Studium derselben in der normalen menschlichen Schilddrüse ergeben. Immerhin möchte ich die Bildung von colloidhaltigen Follikeln in der einen Form betonen, da sie vielleicht mit der Veränderung der übrigen Schilddrüse zusammenhängt. Ich hebe dieses hervor mit Rücksicht auf eine

kürzlich erschienene Arbeit von A. Kohn[1]), welcher ähnlichen Gebilden, die er bei Thieren, namentlich bei der Katze gefunden, und „innere Epithelkörperchen“ benannt hat, mit Wahrscheinlichkeit die Fähigkeit abspricht, sich in Schilddrüsengewebe umzuformen. Beim Menschen fand er die „inneren Epithelkörperchen“ allerdiugs nicht, und deshalb trete ich auf seine Arbeit nicht näher ein.

II.

Die zweite Reihe der diffusen Strumen unterscheidet sich von der ersten in verschiedenen Punkten. Die Follikel sind im Ganzen kleiner, nicht immer rund, sondern oft länglich, auch im Innern der Struma und in der Mitte der Läppchen, wo keine Compression vorhanden ist. Das Epithel ist durchschnittlich höher, häufiger cylindrisch, das Protoplasma heller, die innere Hälfte des Zellleibs häufig stark vacuolär und gegen das blasse Colloid nicht immer scharf abgegrenzt. Das cylindrische Epithel zeigt oft Neigung zu Papillenbildung. Das intrafolliculäre Colloid ist viel weniger reichlich, füllt gewöhnlich nur einen Theil der Bläschen aus, und ist öfters blass, als stark glänzend. Die Septa sind ebenfalls schmal, und man sieht darin colloidhaltige Lymphgefässe und colloide Streifen zwischen den Fibrillen, jedoch bei Weitem nicht so viele, wie in der ersten Reihe. Dagegen sind colloidhaltige Venen mindestens ebenso häufig.

Es gehören hierher 4 Strumen. Da sie einander nicht so vollkommen gleichen, wie diejenigen der ersten Reihe, muss ich sie gesondert beschreiben.

4. Struma von Fall 4 (42jährige Frau).

Krankengeschichte s. o.!

Makroskopisch: Beide Lappen stark vergrössert. Gewicht des linken Lappens 67 g, des rechten 43 g, also der ganzen Struma 110 g. Oberfläche ziemlich glatt. Schnittfläche gelappt, die Läppchen bis 2 cm Durchmesser, durch sehr schmale Bindegewebssepten von einander getrennt. Schnittfläche der Lappen glatt, blass braunröthlich, wenig transparent; nur in wenigen Lappen bräunliche, stark transparente, colloide Einlagerungen.

Mikroskopisch zeigt die Struma einen sehr regelmässigen Bau: Bläschen von durchschnittlich $\frac{1}{10}$—$\frac{1}{5}$ mm Durchmesser, daneben auch etwas kleinere und grössere, bis $\frac{1}{2}$ mm Durchmesser; die Bläschen durch schmale Bindegewebsstreifen zu rundlichen oder länglichen Läppchen von 1—2 mm Durchmesser vereinigt, und diese wiederum durch breitere Septa zu Lappen bis zu 2 cm Durchmesser gruppirt. Die kleineren Follikel sind rund, die grösseren, namentlich wenn sie an der Peripherie der Läppchen liegen, auch länglich, oft etwas unregelmässig geformt. An der Peripherie der Struma sind sowohl die Läppchen, als die Bläschen parallel der Kapsel stark abgeplattet.

Nur wenige der grösseren Bläschen enthalten stark glänzendes Colloid, welches sich nach van Gieson orange oder bräunlich, mit Eosin

[1]) Studien über die Schilddrüse. Arch. f. mikr. Anat. u. Entwickelungsgeschichte. 1895.

leuchtend roth färbt. Die Farbe ist bei Hämalaun-Eosinpräparaten übrigens nicht immer ganz gleichmässig, sondern oft ist die Mitte bläulich, und geht mit verwaschener Grenze in die eosinrothe Randpartie über. Im Innern ist das Colloid meist homogen, dann und wann enthält es Vacuolen. Dagegen zeigt es am Rande ziemlich starke Retractionserscheinungen; eine weite Spalte trennt es in der Regel vom Epithel und meistens ist der Rand zackig, zwischen den Zacken rundliche Ausschnitte, und sehr häufig gehen die Zacken fadenförmig bis an's Epithel, gewöhnlich zu den Intercellulargrenzen. Die Form der Colloidmasse wird dadurch sehr unregelmässig; sie füllt durchschnittlich $\frac{1}{3}$ bis $\frac{2}{3}$ des Bläschens aus.

Die Mehrzahl der Follikel enthält blasses Colloid, welches bei der van Gieson'schen Färbung einen röthlichen oder bräunlichen Ton hat, bei etwas starker Entfärbung fast farblos erscheinen kann; mit Hämalaun-Eosin färbt es sich blassroth. Es ist theils homogen, theils körnig, und enthält vielfach Vacuolen. Meist füllt es den Follikel ganz aus, bis auf eine Reihe von Randvacuolen, die gerade über den Epithelzellen liegen, derart, dass auch hier die colloiden Fortsätze zwischen den Vacuolen gegen die Intercellularlinien hingehen, und mit denselben zusammenzuhängen scheinen. Die Vacuolen beherbergen häufig blasse, feine Körnchen.

Die Epithelien sind durchgängig cylindrisch, doch in sehr wechselndem Grade. Bei manchen ist die Höhe nur wenig verschieden von der Breite, bei anderen dagegen übertrifft die Höhe die Breite um das Drei- bis Vierfache, und in Follikeln mit diesen hohen Cylinderzellen bildet die Wand sehr häufig Papillen.

Die Epithelzellen variiren etwas je nach dem Follikelinhalt. In den Bläschen mit dunklem Colloid ist ihr Protoplasma vorwiegend dunkelkörnig, entweder in ihrer ganzen Länge, oder nur im basalen Theil, während die an's Lumen stossende Hälfte ganz hell ist, und zwar, wie es scheint, in Folge der Anwesenheit von kleinen Vacuolen, welche das Protoplasma zu einem feinen Reticulum auflösen; an anderen Zellen besteht die innere Hälfte aus einer einzigen Vacuole, in welcher kleine Körnchen sich finden. Häufig ist der helle innere Theil bauchig aufgetrieben, während die protoplasmareiche Basis sich nach unten hin zuspitzt, so dass die Zellform sich derjenigen der Becherzellen nähert. Der Kern liegt gerade der unteren Grenze der Vacuole an, also in der Mitte der Zelle und ist häufig quergestellt. Ferner giebt es auch Zellen, welche in ihrer ganzen Länge auffällig hell sind, und nur wenig körniges Protoplasma enthalten; sie sind gewöhnlich etwas breiter, als die anderen Zellen.

Hie und da haften in der Peripherie des Colloids freie Kerne, so dass man annehmen muss, dass das zugehörige Protoplasma mit dem Colloid zusammengeflossen ist.

In wenigen Alveolen sind alle Epithelzellen niedrig, selbst geradezu abgeplattet, ohne dass das Lumen prall mit Colloid gefüllt ist.

In den Bläschen mit hellem Colloid sind die Zellen durchschnittlich etwas grösser, als in denjenigen mit dunklem Colloid, ihr Protoplasma ist

heller, die innere Hälfte gewöhnlich von Vacuolen durchsetzt oder gleichsam in eine grosse Vacuole umgewandelt.

Die Kerne aller dieser beschriebenen Zellen sind bläschenförmig, von mittlerer Grösse. Ausserdem kommen aber noch Zellen vor, die sich durch ihren kleinen, dunklen Kern auszeichnen, welcher dem Kern einkerniger Leukocyten sehr ähnlich ist. Sie finden sich vorzugsweise in den Alveolen mit dunklem Colloid in kleineren Zellen, deren Protoplasma besonders dunkel ist und sich färbt, wie Colloid, und auch häufig das gleiche homogene Aussehen hat. Hie und da sind diese Zellen auch recht schmal, und zwischen die anderen gleichsam wie eingeklemmt. Als Uebergangsformen nach den anderen Zellen finden sich etwas grössere, cylindrische, dunkle und helle Zellen mit kleinem, dunklem Kern.

Ferner sind ganz vereinzelt und regellos zwischen die Epithelzellen eingesprengt besonders grosse, runde oder ovale Kerne, blass, mit relativ wenig Chromatin; der zugehörige Zellleib ist schwer sichtbar, blass, manchmal auf einzelne Körnchen, die dem Kern anhaften, beschränkt.

Schliesslich trifft man ziemlich häufig Zellen mit zackigem, bald bläschenförmigem, bald homogenem Kern; der Zellkörper ist verschieden, wechselt von der grossen hellen bis zu der kleinen colloiden Form. Es handelt sich wohl zum Theil um zerfallende Zellen.

Die Zellgrenzen sind manchmal an den dunkleren Zellen recht schön durch helle Intercellularspalten gebildet. An den hellen Zellen findet sich häufig nach dem Lumen hin eine scharfe, wie Colloid gefärbte Linie, und etwas seltener sind auch die Seitenflächen der Zellen durch solche Linien angedeutet, welche dann mit den Fortsätzen des Colloids zusammenhängen können.

In einzelnen Bläschen liegen im Colloid selbst Zellen, zum Theil mit bläschenförmigem, zum Theil mit kleinem, dunklem, rundem oder auch zackigem Kern: die zugehörige Zellsubstanz ist häufig homogen, von gleichem Aussehen, wie das benachbarte Colloid, aber noch durch eine Linie von ihm abgegrenzt; oder die Kerne liegen direct im Colloid, so dass hier offenbar desquamirte Epithelien vorliegen, welche in der Umwandlung zu blassem Colloid begriffen sind.

Lücken im Epithel sind seltener und kleiner, als bei den Strumen der ersten Reihe; auch hier reicht das Colloid durch die Lücken manchmal bis an die Septa.

Die intralobulären Septa sind meistens sehr schmal. Man sieht darin spindelförmige Kerne, und nach van Gieson gelb gefärbte, feine Linien, seltener rothe Fibrillen. Nur zwischen den Follikeln mit Cylinderepithel und Papillenbildung sind die Septa in der Regel etwas breiter, vollkommen homogen, und wie Colloid von mittlerem Glanz gefärbt, und enthalten stellenweise Zellen, welche ganz den desquamirten und in Colloid aufgehenden Epithelien im intraalveolären Colloid gleichen.

In den intralobulären Septa finden sich, besonders da, wo sie verbreitert und homogen sind, ziemlich häufig Capillaren mit deutlicher, gut erhal-

tener Wand; theils sind es drehrunde Blutcapillaren, entweder leer oder mit Blut, oder mit einer blassen, körnigen oder homogenen Substanz gefüllt öfters sind es Lymphcapillaren mit weiterem und unregelmässigem Lumen, ganz oder theilweise mit Colloid von geringem bis mittlerem Glanz gefüllt.

Die interlobulären Septa sind ebenfalls alle recht schmal. Sie enthalten viele Lymphgefässe mit homogenem Colloid, welches das Lumen prall ausfüllt, oder doch nur wenig von der Wand retrahirt ist. Ferner sieht man bei der van Gieson'schen Färbung oft colloide Streifen zwischen den rothen Fibrillen.

Zahlreiche Venen enthalten Colloid mit Blut vermischt; es ist gewöhnlich homogen und blass, zuweilen auch intensiver gefärbt. In Arterien ist Colloid selten, und bildet nur einen schmalen Wandbelag.

Einige grössere Arterien in der Kapsel zeigen Atherom, nehmlich unregelmässige Verdickung der Intima und theilweise Verkalkung der Media.

Im Drüsengewebe liegen Reste alter Blutungen in Form von braunen Pigmentkörnchen verstreut, welche theils frei, theils in Zellen eingeschlossen sind.

5. Struma von Fall 3 (23jähriges Mädchen).

Krankengeschichte s. o.!

Makroskopisch: Beide Lappen vergrössert, reichen weit nach hinten bis hinter den Oesophagus. Gewicht des rechten Lappens 70 g, des linken 45 g, also der ganzen Struma 115 g. Die Schnittfläche zeigt blass graurothe Drüsenläppchen, alle von ziemlich gleicher Grösse.

Mikroskopisch: Die Struma besteht gleichmässig aus rundlichen oder länglichen Läppchen von 1—5 mm Durchmesser, durch relativ schmale Septa getrennt. Unter der Kapsel sind sie stark abgeplattet. Die Struktur der Läppchen weicht insofern von den bisher beschriebenen ab, als in jedem derselben eine oder einige besonders grosse Alveolen sich finden neben einer grossen Zahl von kleinen, derart, dass bei Lupenvergrösserung nur die ersteren sichtbar sind, das Uebrige dagegen mehr als solides Gewebe erscheint.

Die kleineren Bläschen sind durchschnittlich rund oder oval. Je grösser sie werden, um so mehr werden sie in die Länge gestreckt und sehr häufig kanalförmig; dabei sieht man von den Längsseiten papillenähnliche Vorsprünge, welche hie und da auch auf dem Querschnitt getroffen sind, in das Lumen hineinragen, oder der Kanal verästelt sich in mannichfacher Weise. Diese grösseren Hohlräume liegen mehr im Centrum der Läppchen, doch können sie auch die Peripherie erreichen. Man hat zuweilen, da die Kanäle mit Cylinderepithel ausgekleidet sind, den Eindruck, als ob ein sich verästelnder Ausführungsgang einer acinösen Drüse vorläge.

Ein zweiter Unterschied betrifft den Inhalt der Follikel. Denn noch weniger Bläschen, als in der vorhergehenden Struma, enthalten glänzendes Colloid, welches die Farben kräftig aufnimmt, meist mit starken Retractionserscheinungen, nur $\frac{1}{3}$ bis $\frac{1}{2}$ des Lumens ausfüllend, mit halbkreisförmigen Ausschnitten am Rande, welche in der Grösse den freien Kuppen der Epithelzellen entsprechen; indessen sind die Zacken zwischen den Einschnitten nur

kurz, und erreichen selten den epithelialen Belag. Dieses Colloid findet sich vorzugsweise in grösseren Follikeln, doch auch in ganz kleinen, welche dann in der Regel von der Colloidkugel prall ausgefüllt werden.

Die grösste Zahl der Bläschen enthält nur blasskörnige Massen, welche sich nach van Gieson hellgelb, mit Hämalaun-Eosin blassroth färben. Die Körnchen reihen sich hie und da zu netzförmig verbundenen Fäden an einander, und durch Zusammenfliessen der Körner scheint so ein blasses Colloid mit Vacuolen zu entstehen.

Andere Bläschen sind leer.

Was die Epithelien anlangt, so sind dieselben durchgängig cylindrisch, entweder vollständig von körnigem Protoplasma gebildet, oder wesentlich nur an dem basalen Theil, während die nach dem Lumen hinsehende Hälfte stark aufgehellt und mit Vacuolen durchsetzt ist, und oft kuppelförmig in's Lumen vorragt. Die Protoplasmakörnchen sind oft deutlich in senkrechte Reihen gestellt. Die Kerne sind meist bläschenförmig, von mittlerer Grösse.

Ferner finden sich etwas kleinere Zellen mit einem kleinen, dunklen, homogen erscheinenden Kern, der gewöhnlich rund, zuweilen auch zackig ist; das Protoplasma dieser Zellen ist in der Regel dicht und färbt sich stark.

Ich konnte keine Beziehung zwischen der Beschaffenheit des Inhalts und derjenigen der Epithelzellen finden, sondern es schien mir, als ob unabhängig vom Inhalt in einem Läppchen die eine Zellform, in einem anderen die andere Zellform vorwiege. In den meisten Läppchen, und also auch in den meisten Follikeln, überwiegen die bläschenförmigen Kerne bei Weitem. Nur an wenigen Orten überwiegen die kleinen homogenen Kerne; hier ist meist die Follikelzeichnung undeutlich wegen reichlicher Epitheldesquamation, indem die desquamirten Zellen das Lumen ausfüllen. Sie liegen oft in Colloid eingebettet, in welches das Protoplasma mit fortschreitendem Zerfall auch des Kerns überzugehen scheint; oder die desquamirten, colloid umgewandelten Zellen fliessen unter einander zusammen. Die epitheliale Auskleidung dieser Follikel ist sehr unregelmässig, stellenweise mehrschichtig; an zahlreichen anderen Stellen sind Lücken darin vorhanden.

Die intralobulären Septa verhalten sich ganz gleich, wie in der vorigen Struma, nur dass verbreiterte hyaline Partien fehlen. Sie sind also überall sehr schmal, gleichen völlig den normalen. Auch hier ist mit Sicherheit hie und da ein Lymphgefäss mit Endothel mit feinkörnigem oder homogenem Inhalt zu constatiren, welcher ganz wie der Inhalt der Drüsenbläschen aussieht.

In den breiteren interlobulären Septa sind ziemlich zahlreiche Lymphgefässe stark mit Colloid gefüllt, welches fast immer blass ist, auch Vacuolen enthält. Ferner finden sich hier colloide Bänder zwischen den Bindegewebsfibrillen.

Ebenso sieht man auch in einigen Venen homogenes oder vacuoläres, blasses Colloid.

Auffällig sind zahlreiche thrombosirte Gefässe, meist kleine Venen, auch kleine Arterien. Die Thromben sind zum Theil frisch, zum Theil schon

in Organisation begriffen. Offenbar stehen damit Nekrosen im Zusammenhang, welche man hie und da antrifft, von verschiedener, selten bedeutender Ausdehnung. Sie halten sich keineswegs an die Grenzen der Läppchen. (Vgl. Sectionsbefund: In der V. jugul. int. sin. in der Höhe des unteren Endes der Schilddrüse ein mit der Intima verwachsenes Gerinnsel.)

6. Struma von Frl. ..., 32jährig; operirt am 24. October 1892.

Krankengeschichte: Exquisiter Morbus Basedowii seit 4 Jahren. Es wurde am 24. October 1892 die rechte Hälfte der Struma excidirt. Bei der Operation fanden sich an der Oberfläche grosse Venen. Starke venöse Blutung aus kleinen, dünnen, zerreisslichen Gefässen. Erfolg: Es gingen einzelne Beschwerden zurück, doch nicht vollständig. — Im August 1893 folgte Unterbindung der Arterien des linken Lappens, worauf die Besserung noch weiter fortschritt.

Makroskopisch: Der excidirte rechte Lappen 8 cm lang, 6 cm breit, 3—4 cm dick. Gewicht 51 g. Schnittfläche gleichmässig braungelblich, grobkörnig. Die Acini alle von gleichmässig geringer Grösse.

Mikroskopisch: Hinsichtlich der Form und Grösse der Läppchen und Follikel ist das Gleiche zu sagen, wie bei der vorhergehenden Struma. Auch hier finden sich grössere, kanalförmige Drüsenalveolen mit Cylinderepithel und Papillenbildung, und kleinere, welche bei schwacher Vergrösserung fast solid erscheinen.

Auch die Epithelien verhalten sich ähnlich, wie im vorigen Fall. Sie sind meistens cylindrisch, und in ihrer inneren Hälfte stark aufgehellt. Als etwas Besonderes sind grosse Zellen zu erwähnen mit einem grossen, bläschenförmigen Kern von sehr unregelmässiger Gestalt, dessen Durchmesser denjenigen der übrigen Kerne oft um das Fünffache übertrifft, und dessen Chromatin häufig zu groben Klumpen angeordnet ist; so erscheint der Kern als ein dunkler Fleck, und fällt bei schwacher Vergrösserung mehr in's Auge, als der polyedrische Zellleib, welcher im Verhältniss zu den übrigen Zellen weniger stark vergrössert ist, als der Kern. Das Protoplasma färbt sich bei einigen dieser Zellen sehr dunkel und ist homogen, bei den meisten jedoch ist es körnig, wie dasjenige der übrigen Zellen. Diese grossen Zellen liegen theils vereinzelt zwischen den anderen, theils in kleinen Gruppen bei einander.

Die Zellen mit kleinem, rundem, homogenem Kern sind nicht so häufig, wie in der letzten Struma. Dagegen findet in einzelnen Partien auch dieser Drüse lebhafte Desquamation des Epithels mit colloider Umwandlung der Zellen statt.

Hinsichtlich des Inhalts der Bläschen gilt das Gleiche, wie bei der vorhergehenden Struma, nur dass in einzelnen Läppchen die Follikel mit stark glänzendem Colloid vorwiegen.

Ebenso kann ich für das Stroma auf den vorhergehenden Fall verweisen, nur dass die colloidhaltigen Lymphgefässe der interlobulären, wie auch der intralobulären Septa hier reichlicher sind, und namentlich auch besonders weit.

Was die Blutgefässe anlangt, findet man selbst in den breiteren Septa nicht leicht Arterien von erheblichen Dimensionen. Die Venen scheinen auch Colloid zu enthalten, lassen sich aber oft von den Lymphgefässen nicht sicher unterscheiden.

Auch in dieser Struma sieht man hie und da Thromben, aber keine Nekrosen.

7. Struma von Frl. ..., 44jährig; operirt am 15. Mai 1894.

Krankengeschichte: Im Anschluss an Influenza im Februar 1892 traten Herzklopfen, Zittern, Schwitzen, Hitzegefühl, Schlaflosigkeit und Exophthalmus auf. Im Frühjahr 1892 machte Pat. deshalb eine Luftcur in Meran, worauf die Beschwerden abnahmen. Im Sommer und Herbst verschlimmerten sie sich wieder, und im September 1892 bemerkte Pat. zuerst eine Anschwellung des Halses, welche seitdem continuirlich zunahm. Im Frühjahr 1893 machte Pat. eine Pneumonie durch. Im Herbst 1893 wurde sie medicamentös behandelt; Herzklopfen, Zittern und Exophthalmus gingen etwas zurück, die Struma aber vergrösserte sich stets, und machte schliesslich Athembeschwerden. Status im Frühjahr 1894: Struma pulsans mit Schwirren und Expansionspulsation. Systolisches Blasen auf beiden Seiten des Halses. Unbedeutender Exophthalmus. Starkes Zittern. Diffuse Erschütterung der Herzgegend; systolisches Blasen an der Pulmonalis. Haare spärlich, Haut feucht. Wegen des Drucks auf die Trachea Excision des linken Lappens. Bei der Operation starke Blutung aus jedem auch noch so kleinen Gefäss. Verlauf und Resultat günstig.

Makroskopisch: Der excidirte linke Lappen 10 cm lang, 6 cm breit, $3\frac{1}{2}$ cm dick. Oberfläche etwas gelappt. Schnittfläche gleichmässig in Läppchen von durchschnittlich 6—7 mm Durchmesser eingetheilt, fein gekörnt, grauroth, stark transparent.

Mikroskopisch: Die Struma besteht, wie die vorhergehenden, aus rundlichen Läppchen von etwa $\frac{1}{2}$ cm Durchmesser, durch schmale Bindegewebssepta getrennt. Die Läppchen setzen sich zusammen aus Follikeln von wechselnder, jedoch nie bedeutender Grösse.

Auch in dieser Struma sind Bläschen mit stark glänzendem Colloid nur in geringer Zahl vorhanden; aber auch diejenigen mit blassem Colloid sind wenig zahlreich; die meisten Bläschen sind leer. In auffallendem Gegensatz hiezu findet sich in den Lymphgefässen ziemlich viel Colloid.

Was nun das Einzelne anlangt, so ist die Gestalt der Alveolen eine ziemlich regelmässige, abgesehen davon, dass häufig von der Wand kurze einfache Papillen ausgehen. Sie sind alle länglich, und haben ein deutliches Lumen. Sie sind ausgekleidet von Cylinderepithel, das stellenweise aus sehr schmalen Zellen besteht, welche durch helle Spalträume von einander getrennt sind, stellenweise mehr aus einer gleichmässigen Protoplasmamasse ohne Zellgrenzen, in welcher 1 oder auch 2—3 Kernreihen über einander liegen. Die Kerne dieser Zellen sind bläschenförmig, von mittlerer Grösse. — Dann aber kommen auch hier jene Zellen vor mit kleinem, rundem, fast homogen und sehr dunkel gefärbtem Kern; sie sind mehr polyedrisch, zuweilen auch

schmal und hoch, also cylindrisch; das Protoplasma ist feinkörniger, als bei der ersten Zellform. Diese Zellen sind zwischen den anderen eingestreut, in manchen Partien spärlich, in anderen reichlich.

Ferner sind auch bedeutend grössere Zellen mit homogenem Protoplasma vorhanden, welches die Farbreactionen des Colloids giebt. Sie sind cubisch oder etwas abgeplattet, seltener cylindrisch und besitzen entweder einen ziemlich grossen, runden, bläschenförmigen Kern, oder einen kleinen zackigen Kern mit zusammengeballtem Chromatin. Solche Zellen bilden den ausschliesslichen Epithelbelag in vereinzelten kleinen Gruppen von Alveolen mit engem, spaltförmigem Lumen, welches häufig, doch keineswegs constant, prall mit Colloid von mittlerem Glanz gefüllt ist, mit dem oft der Körper der Epithelzellen zusammenfliesst. In anderen Follikeln sind solche Zellen vereinzelt oder zu mehreren neben einander zwischen andere Zellen eingeschaltet; liegen sie isolirt zwischen Cylinderzellen, so haben sie selbst auch die gleiche Form.

Schliesslich sind in einigen wenigen Follikeln Elemente vorhanden, die man als Becherzellen bezeichnen kann; sie enthalten Schleim, der sich mit Hämalaun blau färbt; sie sind meist hoch cylindrisch, der Kern liegt an der Basis. Es stehen immer mehrere dieser Zellen neben einander.

Die intralobulären Septa sind sehr schmal, meist deutlich fibrillär, selten homogen und wie Colloid gefärbt. Colloidhaltige Lymphgefässe kann ich darin nur in geringer Zahl constatiren, Blutcapillaren gar keine.

Dagegen enthalten die ebenfalls schmalen interlobulären Septa zahlreiche Lymphgefässe, welche ganz oder theilweise mit Colloid gefüllt sind; dasselbe ist gewöhnlich blass, bald homogen, bald körnig, bald durch zahlreiche Vacuolen in ein Reticulum aufgelöst.

In den interlobulären Septen sieht man, namentlich in der Nähe der Kapsel, hie und da Häufchen von Zellen, welche dem schon bei den 3 ersten Strumen beschriebenen „interfolliculären Epithel“ entsprechen. Die kleinen Kerne wiegen hier gegenüber den grösseren bläschenförmigen vor.

III.

Es bleibt mir noch eine diffus hyperplastische Struma zu beschreiben übrig, welche sich von beiden ersten Reihen so wesentlich unterscheidet, dass sie gesondert betrachtet werden muss.

8. Struma von Frl. . . ., 20jährig; operirt am 17. Juli 1895.

Krankengeschichte: Schon im 12. Jahr Vergrösserung der Schilddrüse, Athembeschwerden und Herzklopfen. Im 15. Jahr nahm das Herzklopfen zu, und es traten Erscheinungen auf, die sich auf Morbus Basedowii beziehen lassen, nehmlich Aufgeregtheit mit momentaner Bewusstlosigkeit. Deutliche Basedow-Symptome entwickelten sich allmählich seit 3 Jahren, nehmlich Exophthalmus, Zittern, vermehrtes Herzklopfen; dabei vergrösserte sich die Struma continuirlich bis vor 1 Jahr. Ende 1894 gebrauchte die Pat. Schilddrüsenextract, doch ohne Erfolg.

Makroskopisch: Platter Tumor, 9 cm lang, 6 cm breit, 3 cm dick.

An einer Stelle eine kreisförmige Operationsfläche von 5 cm Durchmesser. Oberfläche uneben, die Höcker haben $\frac{1}{2}$ — 2 cm Durchmesser. Schnittfläche glatt, grauroth, ziemlich stark transparent, durch schmale Septa in rundliche und längliche Felder von 1—10 mm Durchmesser eingetheilt. An einer Stelle ein Colloidknoten von 2 cm Durchmesser, hämorrhagisch verfärbt.

Mikroskopisch: Die Struma besteht aus rundlichen und ovalen Läppchen von 3—12 mm Durchmesser, durch schmale Septa getrennt. Die Läppchen zeigen nicht alle die gleiche Zusammensetzung: die einen bestehen vorwiegend aus colloidhaltigen Bläschen, ähnlich der gewöhnlichen Colloidstruma, die anderen aus soliden Zellsträngen, wie die wuchernde Struma. Indessen fehlen auch in den erstgenannten Läppchen niemals solide Zellgruppen, welche bald einen sehr kleinen, bald einen grossen Theil des Läppchens ausmachen.

Die colloidhaltigen Bläschen haben etwas variable Grösse; der Durchmesser der grösseren beträgt $\frac{1}{2}$ mm, derjenige der kleineren $\frac{1}{4}$ — $\frac{1}{6}$ mm. Die grösseren sind von unregelmässiger Gestalt, länglich, ausgebuchtet, die kleineren mehr rundlich. Wenige Follikel sind prall mit Colloid ausgefüllt, die meisten nur zu $\frac{1}{3}$ — $\frac{2}{3}$. Das Colloid ist gewöhnlich homogen, von mittlerem Glanz, enthält selten grosse Vacuolen im Innern (in denselben häufig Schleim in Form von Körnchen, die sich mit Hämalaun blau färben), häufiger kleine Randvacuolen. Es färbt sich ziemlich intensiv, und zwar nach van Gieson nicht in allen Follikeln gelbbräunlich, sondern in manchen grünlich; eine Minderzahl von Bläschen enthalten nur blasses Colloid, das oft auch körnig ist. In einigen Bläschen liegt im Centrum eine netzförmige Colloidmasse; es mag sich hier oft nur um Tangentialschnitte von Colloid mit Randvacuolen handeln. Die Randvacuolen sind häufig deutlich von einer feinen Linie umgeben, und enthalten zuweilen blasse, feinkörnige Massen. Die Schrumpfung des Colloids ist im Durchschnitt entschieden geringer, als in gewöhnlichen, diffus hyperplastischen Strumen. Oft hat sich das Colloid nur von einem Theil der Wand retrahirt, wobei das Epithel theils an der Wand, theils am Colloid haften geblieben ist; einem anderen Theil der Wand liegt es dicht an.

Das Epithel der colloidhaltigen Bläschen besitzt grösstentheils runde, bläschenförmige Kerne; die Zellen sind im Allgemeinen cubisch, mittelgross, bald lockerer, bald dichter gekörnt. Häufig sieht man auch cylindrische Zellen, in denen nur der basale Theil körnig, der innere Theil hell, vacuolär ist, und oft kuppelförmig in's Lumen vorragt; oder es kann auch der ganze Zellleib hell und vacuolär sein, dabei meist grösser, als die übrigen Zellen. Solchen Zellen entsprechen fast immer Randvacuolen im Colloid. Zwischen den Randvacuolen ziehen feine colloide Linien zu den Intercellularlinien, manchmal sind die letzteren zu colloiden Streifen verbreitert.

Weitaus in der Minderzahl sind in diesen Bläschen die Zellen mit kleinem rundem, homogenem Kern; gewöhnlich liegen mehrere neben einander. Sie sind durchschnittlich etwas kleiner und dunkler, als die Zellen mit bläschenförmigem Kern; oft ist der Zellleib sogar ganz colloid, und fliesst manch-

mal mit dem Follikelcolloid zusammen. Daneben kommen aber auch grosse, helle Zellen mit homogenem Kern vor. Selten sind Epithelzellen mit sehr grossem, bläschenförmigem Kern; sie besitzen theils einen grossen, körnigen Zellleib, theils nur wenige, um den Kern gestellte Protoplasmakörnchen.

In manchen, prall mit Colloid gefüllten Bläschen, zuweilen aber auch in nur theilweise gefüllten, sind die Epithelzellen sammt Kernen stark abgeplattet; die Kerne sind entweder noch bläschenförmig, oder homogen, rund oder zackig, der Zellleib dichtkörnig bis colloid.

Das Epithel ist oft im gleichen Follikel sehr mannichfaltig; nebst hellen Zellen mit bläschenförmigem Kern kommen darin Zellen in allen Stadien der colloiden Metamorphose vor.

Ziemlich oft finden sich Lücken im Epithel, durch welche das Colloid der Follikel mit demjenigen der Septa communicirt. Die Lücken sind meistens klein, und die benachbarten Zellen sind in Zerfall begriffen.

Zwischen den colloidhaltigen Follikeln liegen, wie schon bemerkt, solide Zellmassen. Zum Theil handelt es sich einfach um Follikel, welche mit desquamirten Epithelzellen angefüllt sind. Man erkennt deutlich das einschichtige Epithel, welches freilich oft defect ist, und die locker im Lumen liegenden Zellen. Das erstere besteht sowohl aus Zellen mit bläschenförmigem, als solchen mit homogenem Kern; ihr gegenseitiges Mengenverhältniss variirt bedeutend. Die Zellen im Lumen besitzen meistens einen kleinen runden homogenen oder einen zackigen oder auffallend blassen Kern; ihr Zellkörper ist gewöhnlich gross, rund, wie gequollen, locker gekörnt, die Zellgrenzen oft undeutlich. Zwischen den Zellen sieht man lockere körnige Massen, oder helle Lücken, selten homogene colloide Substanz; in diesem Fall ist auch das Protoplasma der zerfallenden Zellen nicht körnig, sondern homogen, colloid.

Ausser diesen durch desquamirte Zellen ausgefüllten Bläschen kommen zwischen den colloidhaltigen Follikeln aber auch wirklich solide, schmale Zellstränge vor. Solche bilden ferner ganze Läppchen und Gruppen von solchen. Ja, einzelne dieser Läppchen zeichnen sich durch ihre bedeutende Grösse (bis 12 mm Durchmesser), scharfe Abgrenzung und regelmässig runde oder ovale Gestalt aus, jedoch fehlt irgend welche Compression der Nachbarschaft. Immerhin sind diese soliden Partien weniger ausgedehnt, als diejenigen mit colloidhaltigen Follikeln. Die Zellstränge sind cylindrisch, 4—10 Zellen breit. In ihnen überwiegen weitaus Zellen mit kleinem, dunklem, homogenem Kern, und dicht gekörntem Protoplasma; der Zellleib ist rund oder polyedrisch, von geringer, etwas wechselnder Grösse. Dazwischen finden sich häufig auch grössere, hellere Zellen mit mittelgrossem, bläschenförmigem Kern, selten und vereinzelt Zellen mit sehr grossem, bläschenförmigem Kern und entweder undeutlichem, oder grossem, intensiv, wie Colloid gefärbtem Zellkörper. In den Strängen treten oft kleine Colloidkugeln auf; in mehreren derselben sah ich einen oder einige zackige Kerne, so dass hier offenbar colloid degenerirte Epithelien vorliegen. Die benachbarten Zellen ordnen sich kreisförmig, es bilden sich kleine Follikel. Hie und da sieht man in

diesen Partien auch Schläuche mit engem, leerem Lumen; ihr Epithel ist ein- bis mehrschichtig, oft cylindrisch.

Von den Läppchen mit vereinzelten kleinen, colloidhaltigen Follikeln und vielen soliden Strängen bis zu solchen, in welchen die Bläschen grösser und zahlreicher, die soliden Stränge spärlich sind, kommen alle Uebergänge vor.

In den zuerst beschriebenen, der Colloidstruma ähnlichen Partien enthalten die schmalen interlobulären Septa, wie in der ersten Reihe, ausserordentlich viel Colloid in Lymphgefässen und zwischen die Fibrillen eingelagert; es ist von der gleichen Beschaffenheit, wie das Follikelcolloid. Die intralobulären Septa sind sehr schmal; man sieht darin spindelförmige Kerne, zuweilen auch bei der van Gieson'schen Färbung fuchsinrothe Fibrillen, meistens jedoch nur eine homogene oder undeutlich streifige, gelbe Substanz; sie enthalten ziemlich häufig mit Colloid gefüllte Capillarlumina. und zwar gewöhnlich weite Lymphcapillaren, nur ausnahmsweise Blutcapillaren. Im Colloid der Lymphgefässe liegen zuweilen desquamirte, zerfallende Epithelien.

In den soliden Partien sind die inter- und intralobulären Septa von der gleichen Beschaffenheit, entbehren jedoch fast vollständig der colloiden Einlagerungen. Nur an einigen beschränkten Stellen sind die intralobulären Septa verbreitert und hyalin entartet, und hier sind einige weite Lymphcapillaren mit blassem, körnigem oder homogenem Inhalt vorhanden.

In wenigen kleinen Partien sind die Blutcapillaren erweitert, oder die Bläschen und Stränge durch Hämorrhagien aus einander gedrängt.

In Venen finden sich hie und da colloide Massen mit Blut vermischt, in Arterien selten und nur als dünner Wandbelag.

In mehreren grösseren Arterien, namentlich solchen in der Kapsel, ist die Intima stark und ungleichmässig verdickt.

Sehr zahlreich und scheinbar unregelmässig verstreut kommen Heerde von leukocytenartigen Zellen vor, meist an den Knotenpunkten interlobulärer Septa gelegen, von unregelmässiger Form, aber doch ziemlich scharf begrenzt. Sie sind von spärlichen Fibrillen und kleinen Gefässen durchzogen; in der Peripherie sind kleine Follikel eingelagert. Die Kerne sind von etwas wechselnder Grösse, und nicht alle vollständig homogen gefärbt, sondern es finden sich Uebergänge zu mittelgrossen, epitheloiden Zellen, welche in geringer Zahl in den Heerden verstreut sind. In der Nachbarschaft fehlen Entzündungserscheinungen. Ich halte diese Zellhaufen deshalb nicht für Leukocytenheerde, sondern für „interfolliculäres Epithel", wie bei den Strumen No. 1, 2, 3 und 7.

Endlich ist noch erwähnenswerth, dass sich in einem soliden Läppchen zahlreiche Riesenzellen finden, von verschiedener Form und Grösse, zum Theil sehr gross, mit 10—40 und mehr Kernen, welche bei den rundlichen Zellen am Rande stehen, bei den zackigen den ganzen Zellkörper erfüllen. Sie gleichen am meisten Fremdkörperriesenzellen, und sind vielleicht auf

eine Jodinjection oder etwas dergleichen zurückzuführen, obschon davon in der Krankengeschichte nichts gesagt ist.

2. Gruppe. (Struma nodosa).

Die beiden Strumen, die ich zuletzt zu schildern habe, unterscheiden sich ganz wesentlich dadurch von allen vorhergehenden, dass es sich bei ihnen nicht um eine diffuse Vergrösserung der Thyreoidea handelt, sondern sie bilden den Uebergang zu der Struma nodosa. Zwar sind auch in den vorhergehenden Strumen nicht alle Läppchen genau von denselben Dimensionen, aber es hebt sich doch keines durch besondere Grösse von den übrigen ab, keines comprimirt seine Nachbarn, und nur die unter der Kapsel gelegenen Bläschen zeigen Compressionserscheinungen, was man sich leicht daraus erklären kann, dass ihrer Ausdehnung durch die Kapsel directer Widerstand entgegengesetzt wird.

In diesen beiden Strumen dagegen sind die Läppchen von ungleicher Grösse. Neben solchen, die einen Durchmesser von $\frac{1}{2}$ — 3 cm erreichen, liegen andere, welche, wie in der gewöhnlichen Struma nodosa, stark comprimirt sind, bis auf einen Durchmesser von $\frac{1}{10}$ mm. Ferner unterscheiden sich diese Strumen schon bei schwacher Vergrösserung von den bisherigen durch die Mannichfaltigkeit der Bilder, welche die einzelnen Knoten darbieten. Die bisher beschriebenen sind, mit Ausnahme von No. 8, so gleichmässig gebaut, dass man in der Regel an einem Schnitt alles Bemerkenswerthe sehen kann. Hier dagegen finden wir eine grosse Verschiedenheit in der Zusammensetzung der einzelnen Läppchen und Knoten.

9. Struma von Bertha Meili, 20jährig; operirt am 7. December 1894.

Krankengeschichte: In der Familie der Pat. kamen keine ähnlichen Krankheiten vor. Pat. hat seit dem 15. Jahr einen dicken Hals, der mit den Jahren immer dicker wurde. Seit Herbst 1893 machte die Struma Athembeschwerden, und um die gleiche Zeit traten Müdigkeit, Zittern und Herzklopfen auf. Unter Behandlung mit verschiedenen Kropfmitteln nahm das Volumen der Struma etwas ab, die Athembeschwerden und die übrigen Symptome aber blieben bestehen. Beim Spitaleintritt im Herbst 1894 zeigte Pat. die meisten von den Basedow'schen Symptomen, jedoch keinen Exophthalmus. Bei der Operation zeigte sich die Kapsel stark verwachsen.

Makroskopisch: Das excidirte Stück hat ein Gewicht von 73 g. Oberfläche uneben, mit mehr oder weniger prominirenden Höckern von $\frac{1}{2}$ — 3 cm Durchmesser besetzt. Im Inneren mehrere runde Knoten bis zu 3 cm Durchmesser, scharf abgekapselt; ihre Schnittfläche glatt, hell braunröthlich, wenig transparent, nur hie und da eine stark transparente, colloide Partie. In den breiteren bindegewebigen Septa zwischen den Knoten hie und da graurothe, mässig transparente Streifen von Drüsengewebe erkennbar. Zahlreiche Blutungen in den Septa und namentlich in den grossen Knoten.

Mikroskopisch: Die Struma besteht aus runden oder ovalen Knoten von $\frac{1}{2}$ — 3 cm Durchmesser, welche durch Septa von verschiedener, jedoch nie bedeutender Breite von einander getrennt sind. Die Knoten sind unter ein-

ander verschieden, das Gewebe innerhalb der einzelnen Knoten dagegen ziemlich gleichmässig. Wir können folgende 3 Arten von Knoten unterscheiden:

1. Die meisten Knoten bestehen aus soliden Zellsträngen und engen Zellschläuchen. Die Zellstränge sind 2—10—20 Zellen breit, die Zellen liegen dicht zusammen, nur selten findet sich eine Lücke. Sie sind mittelgross, rundlich oder polyedrisch, die Zellgrenzen oft undeutlich; der Kern rund, entweder relativ gross, bläschenförmig, oder kleiner, homogen, wie derjenige einkerniger Leukocyten. Das Protoplasma meist hell, mit Eosin blassroth, nach van Gieson blassgelb gefärbt; zuweilen ist der Zellleib so hell, dass man kaum eine Spur von Protoplasma sieht. Andere Zellen dagegen sind dunkler, mehr oder weniger homogen, nach van Gieson orange gefärbt; sie sind durchschnittlich etwas kleiner, als die hellen Zellen, oft nicht rund, sondern eckig, wie zwischen die benachbarten Zellen eingeklemmt.

Die hellen grösseren Zellen besitzen meistens einen bläschenförmigen Kern, die dunklen kleineren einen homogenen. Die beiden Zellarten sind ungleich vertheilt; in manchen Partien überwiegen die bläschenförmigen Kerne, an anderen die homogenen, ohne dass sich eine Beziehung zur Colloidbildung constatiren lässt. Vereinzelt finden sich bläschenförmige Kerne, deren Durchmesser denjenigen der übrigen um das Zwei- bis Dreifache übertrifft.

In vielen Strängen liegen Colloidkugeln von der Grösse einer Epithelzelle oder grösser, und zwar an beliebigen Stellen, nicht immer in der Mitte der Stränge. Um die grösseren sind die benachbarten Zellen ringförmig angeordnet, dieser Zellring sondert sich von den übrigen Zellen ab, indem sich feine Bindegewebsfasern zwischen hinein schieben, und so wird ein colloidhaltiger Follikel von dem soliden Zellstrang abgetrennt. Stellenweise sind fast ausschliesslich solche kleine Follikel vorhanden, und nur wenige solide Zellstränge. Das Follikelepithel ist einschichtig, besteht je nach der Grösse der Follikel im Querschnitt aus 5—12 Zellen. Die bläschenförmigen Kerne sind hier viel häufiger, als die homogenen, der Zellleib ist meist hell und körnig, doch kommen auch colloide Zellen vor, welche dann manchmal mit dem colloiden Inhalt zusammenfliessen. Das stark glänzende, selten blasse Colloid füllt die Follikel prall aus, oder hat sich nur durch eine feine Spalte gleichmässig vom Epithel retrahirt. Vacuolen fehlen sowohl im Colloid, als in den Zellen.

2. Andere Knoten bestehen nur aus soliden, kleinen Zellhaufen; hie und da sind die Kerne schon etwas peripherisch gestellt, und in der Mitte liegt rothes, homogenes Protoplasma, das eine Colloidkugel vortäuschen kann. Es sind das offenbar Vorstadien der folgenden Form von Knoten, nehmlich:

3. Knoten, welche, ähnlich wie die gewöhnliche Colloidstruma, aus grösseren colloidhaltigen Follikeln bestehen. Form und Grösse der Follikel variirt sehr; die der Kapsel benachbarten sind oft abgeplattet, andere sind sehr unregelmässig geformt, weil sie aus mehreren zusammengeflossen sind.

Das Epithel ist regelmässig einschichtig, cubisch, mit rundem, bläschen-

förmigem Kern, und feinkörnigem bis homogenem Protoplasma, welches sich nicht ganz wie Colloid färbt, sondern durch Hämalaun einen bläulichen Ton annimmt. Das Colloid der meisten Follikel ist ziemlich blass, namentlich auf der Seite, von welcher die Erhärtungsflüssigkeit eindringt; auf dieser Seite ist es auch manchmal von der Wand retrahirt, doch ist die Schrumpfung im Durchschnitt bedeutend geringer, als in gewöhnlichen Strumen. Andere Follikel sind prall mit blassem oder dunklem Colloid gefüllt.

Die Septa sind in allen Knoten im Wesentlichen gleich: durchgängig sehr schmal, fein fibrillär, oder scheinbar nur aus Capillaren bestehend. Nur an ganz beschränkten Stellen sind die Capillaren erweitert, so dass das Bild der Struma vasculosa entsteht. Im Centrum der Knoten mit soliden Strängen sind oft die Septa beträchtlich und ungleichmässig verbreitert und hyalin, färben sich nach van Gieson gelblich, und schliessen kleine, unregelmässige Häufchen von Epithelzellen ein, offenbar atrophirende Follikel. Hier sieht man häufig ausgedehnte Blutungen. Eine etwas andere hyaline Degeneration kommt in einigen wenigen Knoten mit grösseren Follikeln vor: Die Septa sind fast im ganzen Knoten wenig, aber ganz regelmässig verbreitert, hyalin, färben sich nach van Gieson röthlich: darin sieht man aber oft auch Streifen und Flecken, welche sich gleich wie Colloid von mittlerem Glanz färben; sie gleichen nach ihrer Form Lymphgefässen, doch fehlt das Endothel.

Colloidhaltige Gefässe sind in allen Knoten vorhanden. In den Knoten 1. und 2. sind sie selten; man sieht jedoch mit Sicherheit hie und da sowohl Lymph- als Blutcapillaren, welche blasse, theils homogene, theils körnige, colloide Substanz enthalten. Häufiger sind colloidhaltige Lymphgefässe in den Knoten 3.; ihr Colloid nimmt hie und da die Farbe sogar stärker an, als das Colloid in den Follikeln.

In den breiten Bindegewebssepten zwischen den grösseren Knoten, sowie in der Kapsel liegen zahlreiche kleine, langgestreckte, durch die Knoten bezw. die Kapsel comprimirte Drüsenläppchen. Sie bestehen zum grösseren Theil aus mittelgrossen, runden, seltener abgeplatteten, colloidhaltigen Follikeln, zum kleineren Theil aus soliden Zellsträngen und Zellhaufen. Das Epithel der Follikel ist ziemlich regelmässig: mittelgrosse Zellen mit bläschenförmigem, viel seltener homogenem Kern. Die Zellen sind in einigen Follikeln cubisch, in den meisten jedoch sammt Kern mehr oder weniger stark abgeplattet. Das Protoplasma der Zellen hebt sich häufig nicht deutlich vom Colloid ab, da es dichtgekörnt bis homogen ist. Auffallend zahlreich sind ausserordentlich grosse Kerne, welche die übrigen um das Zwei- bis Sechsfache übertreffen; sie sind oval, bläschenförmig, das Chromatinnetz ist verwaschen, dagegen ist immer ein Nucleolus sichtbar, welcher oft länglich ist; der Kern ist nur von wenig körnigem Protoplasma umgeben. Diese Zellen liegen theils vereinzelt zwischen den anderen Epithelzellen, theils einzeln oder in kleinen Gruppen aussen an den Follikeln. Die Follikel sind fast alle prall mit stark glänzendem Colloid gefüllt, welches häufig im Centrum mehr Hämalaun, am Rande mehr Eosin annimmt.

Die soliden Zellhaufen zwischen den Follikeln sind nur klein, und bestehen aus epithelialen Zellen mit bläschenförmigem Kern.

Dann aber kommen zwischen den Knoten und besonders unter der Kapsel auch grössere Zellhaufen vor, mit kleinen runden, fast homogenen Kernen und wenigen zerstreuten, mittelgrossen, bläschenförmigen Kernen; Zellkörper und Zellgrenzen sind nicht zu erkennen. Diese Heerde sind von der gleichen Beschaffenheit, wie die bei Struma No. 1, 2, 3, 7 und 8 als „interfolliculäres Epithel" beschriebenen.

Die Septa innerhalb der comprimirten Läppchen sind immer schmal, bald fibrillär, bald homogen. Sehr selten fand ich darin colloidhaltige Lymphgefässe.

Dagegen sind in den breiteren fibrillären Balken zwischen den comprimirten Läppchen Lymphgefässe mit homogenem, seltener vacuolärem Colloid ziemlich häufig, ebenso kleine und grosse Venen, welche zugleich Blut und Colloid enthalten. In der Kapsel finden sich ausser Lymphgefässen und Venen auch einige Arterien mit colloidem Inhalt mit Vacuolen.

In zahlreichen Arterien zeigt die Intima partielle Verdickung.

In den comprimirten Läppchen sieht man häufig Gruppen von braunen Pigmentkörnchen als Reste alter Blutungen.

10. Struma von Herrn ..., 30jährig; operirt am 25. November 1892.

Krankengeschichte[1]): Pat. wohnt in einer Gegend, wo Kropf ziemlich selten ist. Von ähnlichen Erkrankungen in seiner Familie weiss er nichts, nur seine Schwester hat einen kleinen Kropf. Pat. war von Jugend an etwas nervös und bleichsüchtig, litt früher häufig an Bauchschmerzen, Husten u. s. w. Die Basedow'sche Krankheit begann im Jahre 1888 mit Anschwellung des Halses, welche sich 1890 zu einem deutlichen Kropf entwickelte; derselbe wuchs sehr schnell; der Halsumfang betrug zur Zeit der Operation 43 cm. Bald nach der Halsanschwellung bildete sich Exophthalmus aus, und es stellten sich nervöse Beschwerden ein, welche den Pat. am Arbeiten hinderten. Durch die Operation wurde Pat. wesentlich gebessert, Exophthalmus und nervöse Symptome gingen zurück, doch ist noch ein gewisser Grad von körperlicher Schwäche geblieben, und ebenso eine Anschwellung des Halses linkerseits.

Makroskopisch: Platter Tumor, 7 cm lang, 7 cm breit, 3 cm dick. Oberfläche grobhöckrig. Auf der Schnittfläche mehrere rundliche Knoten bis zu 3 cm Durchmesser; ihre Schnittfläche glatt, braunroth, mässig transparent. Zwischen den Knoten Züge von comprimirter Drüsensubstanz.

Mikroskopisch: Die rundlichen oder ovalen Knoten erreichen einen Durchmesser von 1—3 cm. Die meisten bestehen aus theils soliden, theils hohlen Zellsträngen, in welchen wir die gleichen Zellformen finden, wie bisher:

1. Zellen von mittlerer Grösse, cubisch bis cylindrisch, mit körnigem Protoplasma von verschiedener Dichte, bei manchen die innere, kuppelförmig

[1]) Ich verdanke diese Mittheilungen dem Patienten selbst, da die Krankengeschichte verloren ging.

in's Lumen vorragende Hälfte stark von Vacuolen durchsetzt; Kern mittelgross, rund, bläschenförmig.

2. Kleinere Zellen mit dunklerem, dichter gekörntem bis homogenem Protoplasma, nach van Gieson strohgelb bis orange gefärbt, mit kleinem, rundem, homogenem Kern, der dem Kern der einkernigen Leukocyten gleicht.

3. Besonders grosse Kerne, bläschenförmig, rund oder auch zackig oder gelappt, die einen in einem grossen, protoplasmareichen Zellkörper gelegen, die anderen nur von spärlichen Protoplasmakörnchen umgeben. Die letztgenannten Zellen sind selten und unregelmässig zerstreut.

In den meisten Strängen sind beide zuerst beschriebenen Zellformen vorhanden, jedoch in wechselndem Verhältniss, so dass stellenweise die grösseren, stellenweise die kleineren Zellen vorwiegen, und zwar verhalten sich in Bezug auf die Häufigkeit der einen oder anderen Zellform gewöhnlich ganze Knoten oder noch grössere zusammenhängende Partien gleich.

Die Mehrzahl der Stränge, in denen die grösseren und helleren Zellen vorwiegen, besitzen ein Lumen, das meistens sehr eng ist (im Querschnitt etwa so gross, wie 1—3 Zellen), zuweilen auch grösser. Es ist entweder leer, oder enthält eine feinkörnige Masse, welche sich gleich färbt, wie blasses Colloid; nur etwa in jedem zwanzigsten bis dreissigsten Bläschen liegt ein Klümpchen stark glänzenden, homogenen Colloids, welches das Lumen nicht ganz ausfüllt, sondern entweder frei in der Mitte liegt (ohne sternförmige Schrumpfungsfiguren), oder von einem den Rand des Lumens ausfüllenden Saum des blassen, körnigen Colloids umgeben ist. In der Beschaffenheit des fast immer einschichtigen Epithels dieser Bläschen ist kein Unterschied erkennbar, welcher mit dem Leer- oder Gefülltsein des Lumens correspondiren würde.

Die Stränge, in welchen die kleinen Zellen mit homogenem Kern vorwiegen, sind fast alle solid. An ihrer Peripherie liegt eine geschlossene Zellschicht, im Innern liegen die Zellen regellos neben einander, entweder direct an einander stossend, oder durch Zwischenräume von 1—3 Zellbreiten getrennt; die Zwischenräume werden eingenommen von lockeren, blassen Körnchen, selten von kleinen glänzenden Colloidklümpchen.

In einigen Knoten finden sich vereinzelte grosse Follikel, ebenfalls mit den beiden Formen des Epithels, die grossen hellen Zellen überwiegend; zudem aber noch stark abgeplattete colloide Zellen, deren Kern häufiger homogen als bläschenförmig ist, ferner randständige freie Kerne im Colloid, und endlich Lücken im Epithel. Diese grossen Follikel sind gewöhnlich vollständig ausgefüllt mit blassem, körnigem, seltener homogenem Colloid. Sehr oft zeigt dieses kleine Randvacuolen, und an den betreffenden Stellen sind meistens die Epithelzellen cylindrisch und im inneren Theil vacuolär. Hie und da hat sich auch das Colloid auf einer Seite beträchtlich vom Epithel zurückgezogen. Sternförmige Schrumpfungsfiguren sind selten.

Die Minderzahl der Knoten besitzt nur wenige solide Zellstränge, sondern besteht hauptsächlich aus mittelgrossen Bläschen, welche ganz mit blassem, homogenem oder körnigem Colloid gefüllt sind; dasselbe zeigt selten Retraction, häufig aber kleine Randvacuolen. Die meisten Epithelzellen sind hell, cylindrisch, oft mit vacuolärem, innerem Theil; wenige Zellen sind abgeplattet.

In manchen colloidhaltigen Follikeln sieht man reichliche, desquamirte und zerfallende Epithelzellen im Lumen; das Epithel scheint zuweilen an solchen Stellen mehrschichtig zu sein.

An einem Knoten, von dem leider nur ein ganz kleiner Theil in den untersuchten Block fiel, sind Bläschen mit schönen Cylinderepithelzellen vorhanden mit aufgehelltem innerem Theil, so dass sie fast wie Becherzellen aussehen; doch scheinen sie nach dem Lumen durch eine Membran abgeschlossen. Die Wand der betreffenden Bläschen bildet deutliche Papillen.

Erwähnenswerth ist noch ein kleiner Knoten, der aus einem fibrösen Centrum besteht, um welches concentrische Schichten von Drüsengewebe sich gruppiren; und ferner eine kleine Partie mitten in einem grossen, aus soliden und hohlen Strängen bestehenden Knoten, weil in derselben der grösste Theil der Zellen in Zerfall begriffen ist.

Die Stromabalken innerhalb der Knoten sind ziemlich regelmässig; zum grössten Theil sind sie ganz schmal, nach van Gieson strohgelb bis röthlich gefärbt, selten mit fuchsinrothen Fibrillen. Im Centrum grösserer Knoten sieht man vielfach Verbreiterung und hyaline Entartung der Septa, oft mit ausgedehnten Blutungen, welche auch das benachbarte Drüsengewebe zerstören können. In der hyalinen Masse sind dünnwandige Gefässe und atrophische Follikel eingeschlossen.

Im Centrum einiger Knoten liegen colloide Felder bis zu 5 mm Durchmesser, das Colloid oft mit Blut vermischt. Ihre Form ist rundlich, doch etwas unregelmässig, an der Wand glaube ich hie und da Epithel zu erkennen, doch nicht überall. Es ist zweifelhaft, ob sie durch Zusammenfliessen von Drüsenbläschen, oder durch colloide Entartung des Stromas entstanden sind.

In den intralobulären Septa sind ziemlich häufig weite, unregelmässige, von Endothel eingefasste Lymphgefässe mit blassem oder mittelstark glänzendem Colloid, welches oft Vacuolen zeigt. Die verbreiterten, hyalinen, intralobulären Septa sehen oft aus wie Colloid von schwachem Glanz, so dass man sie für sehr weite Lymphräume mit defectem Endothel und colloidem Inhalt ansehen könnte, wenn nicht hie und da in ihnen Gefässe verlaufen würden, welche oft selbst ganz den gleichen blassen, homogenen Inhalt besitzen. Man sieht in den intralobulären Septa auch zuweilen enge, drehrunde Blutcapillaren, sie scheinen alle leer zu sein.

Die Knoten sind scharf abgegrenzt, jedoch nicht durch eine derbe fibröse Kapsel, sondern durch gewöhnliches, fibrilläres Bindegewebe,

Zwischen ihnen liegen kleinere und grössere Partien von Drüsengewebe, welches man als diffus hyperplastisch bezeichnen kann. Es ist in längliche Läppchen von sehr wechselnder Grösse zerlegt, welche nur durch schmale Züge fibrillären Bindegewebes getrennt sind. Sie erscheinen alle durch die Knoten comprimirt, jedoch in sehr verschiedenem Grade, am meisten diejenigen, welche den Knoten zunächst liegen. Sie zeigen ganz den gleichen Bau wie die Knoten: solide Zellstränge und kleine, zum Theil colloidhaltige Follikel. Auch das Epithel verhält sich gleich; nur ist bei manchen der stark comprimirten Läppchen auffällig der Reichthum an Zellen mit sehr grossem, bläschenförmigem Kern, welcher die übrigen Kerne 2—4mal an Grösse übertrifft, immer einen deutlichen Nucleolus, dagegen nur ein blasses, unscharfes Chromatinnetz besitzt, und von einer wechselnden Menge körnigen Protoplasmas ohne Zellgrenzen umgeben ist: sie liegen vereinzelt zwischen den anderen Epithelzellen. Die Septa innerhalb der Läppchen sind durchgängig sehr schmal; Verbreiterung und hyaline Entartung kommen nicht vor. Eher häufiger, als in den Knoten, findet man darin colloidhaltige Lymphcapillaren, hie und da auch colloidhaltige Blutcapillaren.

In den Bindegewebsstreifen zwischen den comprimirten Läppchen verlaufen ziemlich spärliche, colloidhaltige Lymphgefässe und Venen.

Bei dem Versuch, aus den vorstehenden Ergebnissen Schlüsse auf die Function der Schilddrüse bei Morbus Basedowii zu ziehen, ob wir uns dieselbe als gesteigert, oder vermindert, oder sonst verändert vorzustellen haben, müssen wir in erster Linie die Resultate der neueren histologischen Untersuchungen über die Betheiligung der Epithelzellen an der Colloidbildung, uns in's Gedächtniss zurückrufen.

Biondi[1]) hat zuerst auf die Verschiedenheit des Epithels innerhalb der Follikel aufmerksam gemacht, im Protoplasma der Epithelzellen in Form kleiner Kügelchen dieselbe Substanz gesehen, welche den homogenen Inhalt des Acinus darstellt, und das Colloid, sowohl dasjenige in den Follikeln, als dasjenige in den Lymphgefässen, für das Secret der Epithelzellen erklärt.

Langendorff[2]) schloss sich dieser Ansicht an, und beschrieb die secernirenden Zellen genauer. Er wies im Schilddrüsenepithel von Hund und Kalb zwei Zellformen nach: die sog. Hauptzellen, an Zahl überwiegend, mit hellem, grossem Zellleib, und

[1]) Beitr. zur Strukt. und Funct. der Schilddr. Referat in der Berl. klin. Wochenschr. 1888.

[2]) Beiträge zur Kenntniss der Schilddrüse. Arch. f. Physiol. 1889.

die sog. Colloidzellen, mit gänzlich oder vorwiegend homogenem Zellkörper, oft von derselben Form, wie die Hauptzellen, oft aber schmal, und von den Hauptzellen zu beiden Seiten eingedrückt. Die Hauptzellen sind secretfrei, aus ihnen gehen die Colloidzellen hervor, indem sich im Protoplasma Colloid bildet, das später in den Follikelraum ausgestossen wird.

Hürthle[1]) schildert ebenfalls Hauptzellen mit hellem, grossem, cylindrischem Zellkörper, und Colloidzellen mit stark gefärbtem, dichtem, fast homogenem, glänzendem Protoplasma. Sie bilden sich aus den Hauptzellen, indem sich colloide Substanz in die Maschen des Protoplasma einlagert; diese wird später unter Abnahme des Zellvolumens in die Follikelhöhle ausgestossen, wobei diejenigen Colloidzellen, welche vereinzelt zwischen den Hauptzellen stehen, verschmälert, diejenigen, welche zu mehreren neben einander liegen, abgeplattet werden, sogar sammt dem Kern. Die abgeplatteten Zellen nehmen manchmal zugleich an Breite zu, was auf Dehnung des Epithelbelags durch reichliche Secretion deutet. Die Colloidzellen wandeln sich wahrscheinlich wieder in Hauptzellen um. Neben diesen beiden Formen, welche beide bläschenförmige Kerne haben, unterscheidet Hürthle noch die „schmelzenden Epithelien", bei denen die erste Umwandlung in der Degeneration des Kerns besteht, welcher sich verkleinert und homogen wird; auch ihr Protoplasma nimmt im Laufe der Veränderung colloide Reaction an. Diese Zellen lösen sich schliesslich von der Follikelwand ab, zerfallen, und lösen sich im Colloid auf. Es findet sich diese Erscheinung in der Regel in einer ganzen Gruppe von Follikeln („Schmelzungsheerd"). Mit dem Aussehen der Zellen ändert sich auch der Inhalt des Follikels; je mehr abgeplattete Zellen sich finden, um so dunkler wird das Colloid, und um so weniger schrumpft es. Ueber niedrigen Colloidzellen treten keine Vacuolen auf, sondern die Colloidsubstanz zieht sich gleichmässig ein wenig vom Epithelbelag zurück, über hohen Colloidzellen und Hauptzellen dagegen treten die gewöhnlichen Schrumpfungsbilder auf. Als Hauptzeichen einer Vermehrung der Secretion sind also anzusehen die Vermehrung der Colloidzellen, namentlich der platten

[1]) Beiträge zur Kenntniss des Secretionsvorgangs in der Schilddrüse. Pflüger's Archiv. Bd. 56. 1894.

und zugleich verbreiterten Formen, Vermehrung der Schmelzungsheerde, pralle Füllung der Bläschen mit intensiv sich färbendem Colloid ohne Retractionserscheinungen. Dazu käme noch das Auftreten von Tropfen eines stark sich färbenden Colloids in den Hauptzellen, welche Hürthle normal nur ausnahmsweise beobachtet hat, dagegen in grosser Zahl bei der compensatorischen Functionssteigerung im Rest der Schilddrüse nach Exstirpation von $\frac{5}{6}$ derselben, sowie bei Icterus.

Der Uebertritt des Colloids in die Lymphräume erfolgt nach Hürthle hauptsächlich durch die intercellularen Spalten, welche bei Secretionssteigerung sich verbreitern, und eine Masse enthalten, die vollständig dem Colloid gleicht. Ferner erfolgt er durch Lücken im Epithel, welche durch Schmelzung der Zellen entstehen; dabei gelangen auch Epithelien und rothe Blutkörper in das Colloid. Biondi und Langendorff nehmen diesen zweiten Modus (Follikelruptur) als den einzig vorkommenden an. Auch das Colloid in Lymphgefässen sah Hürthle bei Steigerung der Secretion bedeutend vermehrt.

Andersson[1]) untersuchte die Schilddrüse verschiedener Thiere normal und nach Pilocarpinvergiftung, von welcher v. Wyss angegeben hatte, dass sie die Secretion steigere, weil die Schilddrüse dabei prall, turgescent und hyperämisch wird, ferner eine frische menschliche Schilddrüse von einem Hingerichteten. Er lässt das Colloid aus einer chromophoben und einer chromophilen Substanz entstehen. Die chromophobe Substanz tritt in Form von Bläschen, die mit einer fast unfärbbaren Substanz gefüllt sind, im Protoplasma auf, und wandert gegen das centrale Ende der Zelle, welches dadurch kuppelförmig in's Lumen vorgewölbt wird; die ganze Zelle wird dadurch höher. Dann werden die chromophoben Secretbläschen ausgestossen. Zu gleicher Zeit treten in der Zelle stark färbbare und glänzende, colloide Körnchen auf, das chromophile Secret; auch dieses wandert gegen das centrale Ende der Zelle, und wird ausgestossen. Im Follikelraum fliessen dann die beiden Secretarten mit einander zusammen, und je nach ihrem gegenseitigen Mengenverhältniss wird das daraus hervorgehende Follikelcolloid mehr oder weniger stark

[1]) Zur Kenntn. der Morphologie der Schilddr. Arch. f. Anat. und Entwickelungsgeschichte. 1894.

färbbar. Nach der Ausstossung des Secrets verkleinert sich die Zelle in der Höhe, der Kern wird für einige Zeit zackig; schliesslich erholt sich die Zelle wieder, oder, wenn die Secretion lange gedauert hat, so sterben einzelne Zellen ab unter colloider Metamorphose des Protoplasmas und Veränderungen des Kerns, werden in's Lumen ausgestossen, und lösen sich dort auf. Ferner beschreibt Andersson noch eine einfache Atrophie von Epithelzellen, und eine colloide Schmelzung von solchen, wodurch Lücken in der Follikelwand entstehen, durch welche, wenn das angrenzende Bindegewebe auch der Degeneration anheimfällt, der Follikelinhalt in die Lymphräume übergehen kann.

Reinbach[1]) untersuchte die Colloidbildung in Strumen. Er sah stets circumscripte oder mehr diffuse Wucherung des Epithels, so dass mehrfache Reihen von pflastersteinartig an einander gelagerten Zellen sich bilden. Dann quellen die Zellen auf, das Protoplasma wird feinkörnig und färbt sich viel blasser, als früher. Dabei geht entweder die Zellmembran gleichzeitig verloren, oder sie bleibt noch eine Zeit lang erhalten, wobei es zur Bildung der „Siegelringzellen" kommt, grosser, runder, blass granulirter Zellen mit excentrisch gelegenem, kleinem Kern. Auch die Siegelringzellen verlieren später ihre Membran, so dass also schliesslich immer die gewucherten Zellen zu einer feinkörnigen blassen Masse zerfallen, in welcher auch die Kerne zu Grunde gehen. Seltener ist ein zweiter Modus der Colloidbildung: es treten in den zerfallenden Zellen kleine colloide Tröpfchen auf, welche confluiren, oder es geht auch das ganze Protoplasma auf einen Schlag in toto aus der feinkörnigen in die homogene Beschaffenheit über. Reinbach lässt die Frage offen, ob sich unter Umständen auch in Strumen eine Art von Colloidbildung finden kann, welche sich an den Modus der Bildung in normalen Schilddrüsen jugendlicher Individuen anschliesst.

Wenn wir unsere 10 Strumen mit den vorliegenden Arbeiten vergleichen, so fällt vor Allem auf, dass derjenige Modus der Colloidbildung, welchen Reinbach für gewöhnliche Strumen als den einzigen oder doch vorwiegenden schildert,

[1]) Ueber die Bildung des Colloids in Strumen. Ziegler's Beiträge. Bd. XVI. H. 3. 1894.

nur in sehr beschränktem Maasse vorkommt; in den Strumen No. 1, 2, 3, 5, 6, 8 und 10 scheint er einige, jedoch geringe, Bedeutung zu haben. Das wäre also nach Reinbach ein nicht unwichtiger Unterschied gegenüber der Struma nodosa. Jedoch muss ich bemerken, dass ich in 12 Fällen von sehr verschiedenen Formen von Struma nodosa, welche ich im Lauf der letzten Monate untersuchte, die Reinbach'schen Bilder wohl gefunden habe, jedoch viel seltener, als man nach diesem Autor erwarten sollte, so dass ich sie nicht als die wesentlichste Form der Colloidbildung in Strumen ansehen möchte, und also aus ihrem spärlichen Vorkommen bei Basedow-Strumen keine Schlüsse ziehen kann.

Am leichtesten ist die Deutung der ersten, aus 3 Strumen bestehenden Reihe. Diese entsprechen ziemlich genau den Bildern von Hürthle; man erkennt darin ohne Weiteres seine Hauptzellen, Colloidzellen und schmelzenden Epithelien. Die Hauptzellen sind in der Minderheit, die Colloidzellen und die schmelzenden Epithelien, also die Colloid bildenden Elemente, in der Mehrheit; dazu sind die meisten Zellen abgeplattet, in manchen Follikeln sogar verbreitert, was auf Dehnung der Wand durch den Druck des Secrets hinweist. Die Alveolen sind fast alle prall mit Colloid gefüllt, welches sich stark färbt, und sehr wenig Schrumpfungserscheinungen zeigt; ferner sind auch die Lymphgefässe sowohl innerhalb der Läppchen, als namentlich zwischen denselben, geradezu mit Colloid vollgestopft, und es liegen auch zwischen den Fasern des Stromas reichliche colloide Streifen, von denen sich freilich nicht nachweisen lässt, ob sie aus den Follikeln stammen, oder durch Entartung des Stromas entstanden sind; der Farbreaction nach ist aber das erstere wahrscheinlicher.

Das ist das Bild der Hypersecretion in so ausgesprochener Weise, wie man es auf Grund der Untersuchungen Hürthle's nur wünschen kann. Dass ich die Colloidkörner in den Epithelzellen und die colloiden Intercellularlinien vermisse, mag darauf beruhen, dass die Strumen nicht ganz frisch in die Fixirungsflüssigkeit kamen, und zwar nur in Alkohol, während Hürthle und Andersson vorwiegend Sublimat- und Osmiumgemische benutzten.

In Struma No. 2 scheint auch das chromophobe Secret von Andersson vorhanden zu sein (Cylinderzellen mit vacuolärem, innerem Theil, und ihnen entsprechend Randvacuolen); doch überwiegt das chromophile Secret bei Weitem.

Natürlich können sich in solchen Strumen bei der lebhaften Schmelzung des Epithels und der häufigen colloiden Entartung der Septa, wodurch Communicationen zwischen benachbarten Follikeln entstehen, leicht grössere Colloidknoten bilden; solche sind in der makroskopischen Beschreibung von Struma No. 2 erwähnt, in den mikroskopischen Schnitten jedoch nicht getroffen.

Sehr deutlich springt ferner die Hypersecretion in den 3 Strumen in die Augen beim Vergleich mit der gewöhnlichen, diffus hyperplastischen Colloidstruma, welcher sie, wie schon bemerkt, am nächsten stehen.

Ich habe zu diesem Zweck 6 diffus hyperplastische Strumen untersucht von Leuten, die an ganz verschiedenen Krankheiten starben, und deren Alter zwischen 17 und 62 Jahren schwankte. Die beiden Lappen waren immer gleichmässig vergrössert, jeder tauben- bis hühnereigross. Mikroskopisch zeigen alle im Wesentlichen das Gleiche: Läppchen von $\frac{1}{4}$—1 cm Durchmesser, durch schmale Septa getrennt. Die Läppchen bestehen aus rundlichen Follikeln von ziemlich gleichmässiger Grösse, die grössten von etwa $\frac{1}{2}$ mm Durchmesser. Sie enthalten sämmlich stark glänzendes, homogenes Colloid, welches aber nur $\frac{1}{3}$ — $\frac{2}{3}$ des Lumens ausfüllt. Es hat sich nicht am ganzen Umfang gleich stark retrahirt, sondern liegt häufig excentrisch im Lumen, oder es liegt sogar stellenweise den weiter unten zu beschreibenden, platten, colloiden Zellen dicht an. Im Innern des gewöhnlich kugligen Colloidklumpens sieht man häufig grosse Vacuolen; dagegen sind die kleinen Randvacuolen ziemlich selten, und ebenso die feinen Fortsätze von dem retrahirten Rand des Colloids gegen das Epithel.

Fast alle Epithelzellen haben bläschenförmige Kerne. Der Zellleib ist entweder cubisch, hellgranulirt, der Kern rund; oder fast ebenso häufig ist der Zellleib mehr oder weniger abgeplattet, dunkel granulirt bis homogen, manchmal auch der Kern abgeplattet, und in diesem Fall oft zackig. Viel seltener sind Zellen mit kleinem, homogenem, rundem oder abgeplattetem oder gezacktem Kern, mit dunklem, oft vollständig colloidem Zellleib, der nur ausnahmsweise cubisch, gewöhnlich stark abgeplattet ist. Ferner kommen vereinzelt Zellen vor mit besonders grossem, bläschenförmigem Kern, welcher mehr als den doppelten Durchmesser der anderen bläschenförmigen Kerne erreichen kann, und hellem, undeutlichem Zellleib. Lücken im Epithel, durch welche das Follikelcolloid bis an's Septum reicht, sind nicht häufig und meistens klein; in den Lücken sind hie und da noch Kern-

bröckel sichtbar. Nur ausnahmsweise liegen zerfallende Zellen und Kerne im Colloid.

Die intralobulären Septa sind sehr schmal. Mit der van Gieson'schen Färbung sieht man darin meistens rothe Fibrillen, zuweilen aber nur rothe Streifen ohne begrenzendes Epithel, und stellenweise scheinen die Epithelzellen benachbarter Follikel mit ihrer Basis unmittelbar an einander zu stossen, so dass hier die Septa nicht sichtbar sind. Selten sind darin Blut- und Lymphcapillaren erkennbar, die letzteren mit colloidem Inhalt. Die interlobulären Septa sind ebenfalls schmal. Sie enthalten spärliche Lymphgefässe mit Colloid, welches gewöhnlich das Lumen nicht prall ausfüllt, und nur ausnahmsweise colloide Streifen zwischen den Fibrillen.

Sehr selten findet sich Colloid in Venen, meist nur als dünner Wandbelag; in Arterien sah ich es nie. Auch vermisste ich an den Arterien die Verdickung der Intima.

Diese 6 Strumen gleichen also hinsichtlich der Grösse und Form der Follikel und der Schmalheit der Septa den 3 Basedow-Strumen der ersten Reihe. Die wichtigen Unterschiede aber betreffen gerade die Erscheinungen der vermehrten Secretion; es fehlt also namentlich das Vorwiegen der Colloidzellen und schmelzenden Zellen im Epithel, die pralle Füllung der Follikel mit Colloid, und das reichliche Auftreten von Colloid in Lymphgefässen.

Weniger leicht ist es, die Bilder der zweiten Reihe der diffus hyperplastischen Strumen zu erklären. Es handelt sich hier, wie es scheint, sowohl um eine qualitative, als um eine quantitative Veränderung der Secretion. Das gewöhnliche, stark glänzende Colloid ist nur in der Minderzahl der Bläschen vorhanden, und füllt dieselben, ausser wenn sie sehr klein sind, nicht vollständig aus, sondern zeigt Schrumpfungserscheinungen, wenn auch meistens in etwas geringerem Grade, als in der gewöhnlichen, diffus hyperplastischen Struma. Die Mehrzahl der Bläschen enthält blasses, theils körniges, theils homogenes Colloid, also die gleiche Substanz, welche in den Follikeln der embryonalen Schilddrüse fast ausschliesslich vorkommt, und welche man nach Andersson als chromophobes Secret, dem nur eine geringe Menge chromophilen Secrets beigemischt ist, bezeichnen kann. Die Form der Epithelien stimmt mit der Schilderung überein, welche Andersson von den Pilocarpinschilddrüsen giebt. Ich folge hier seiner Auffassung. Nur wenige Zellen sind in Ruhe, d. h. cubisch oder kurz cylindrisch,

mit mittelgrossem rundem Kern, und gleichmässig gekörntem, bezw. längsgestreiftem Protoplasma. Die meisten Zellen sind in Secretion begriffen, theils mit chromophobem Secret gefüllt, d. h. hoch cylindrisch, mit hellem, vacuolärem und kuppelförmig in's Lumen vorragendem innerem Theil, oder auch der ganze Zellkörper von Vacuolen erfüllt; theils ist das Secret schon ausgestossen, die Zelle verkleinert, der Kern klein, homogen und intensiv gefärbt, rund oder zackig. Colloidzellen sind dagegen nur selten. In einigen Strumen (No. 5 und No. 6) fällt die lebhafte Epitheldesquamation auf mit Zerfall der betreffenden Zellen theils zu einer blassen körnigen Masse, theils zu glänzendem, homogenem Colloid, ohne dass sich dabei die Reinbach'schen „Siegelringzellen" bilden.

Ganz besonders hervorzuheben ist im Gegensatz zu dem ziemlich spärlichen Colloid in den Follikeln die unverhältnissmässig grosse Menge desselben in den Lymphgefässen, und zwar hauptsächlich in denjenigen der interlobulären Septa, weniger in denjenigen der intralobulären Septa; die colloidhaltigen Lymphgefässe zeichnen sich oft durch ihre bedeutende Weite aus. Das Colloid ist meistens blass, homogen oder granulirt, selten stark glänzend, wie auch a priori zu erwarten ist, da es ja aus den Follikeln stammt und also dem Follikelcolloid gleichen muss. Es fällt wegen seiner geringen Färbbarkeit bei flüchtiger Betrachtung der Schnitte viel weniger in die Augen, als bei den 3 ersten Strumen, in welchen das Colloid sich intensiv färbt, und auch die Zahl der colloidhaltigen Lymphgefässe bedeutend grösser ist. Bei aufmerksamer Untersuchung finden sich jedoch in jedem Schnitt einige Lymphgefässe mit colloider Substanz, freilich nicht überall gleich häufig, sondern in manchen Partien häufiger, als in anderen. Oft liegen auch colloide Streifen zwischen den Fibrillen des Stromas, ohne dass ein begrenzendes Endothel sichtbar ist. Ferner findet sich reichliches Colloid in den Venen, hie und da auch ein colloider Wandbelag in den Arterien.

Wie lässt sich nun dieser Gegensatz zwischen den geringen Mengen von Colloid in den Follikeln und dem reichlichen Colloid in Lymphgefässen und Venen erklären? Lässt sich auch dieses Bild als eine Steigerung der Schilddrüsensecretion auf-

fassen? Mir scheint, dass dieses recht wohl möglich ist, nur wird man allerdings auch eine qualitative Veränderung des Secrets zugeben müssen. Dass das Colloid nicht ein einheitlicher Körper ist, sondern dass seine Beschaffenheit mit der Drüsenthätigkeit ändert, wird von vielen Autoren zugegeben. Dafür spricht namentlich das verschiedene Verhalten des Colloids gegenüber den Farbstoffen. Bei Hämalaun-Eosintinction färbt sich das starkglänzende Colloid hauptsächlich mit Eosin, hie und da nimmt es eine Mischfarbe von Eosin und Hämalaun an, oder es färbt sich sogar rein blau, und zwar meistens nur in einem Theil eines Follikels, gewöhnlich im Centrum; der blaue und der rothe Theil gehen bald allmählich, bald mit ziemlich scharfer Grenze in einander über. Das blasse Colloid nimmt eine Mischfarbe von Eosin und Hämalaun an, bald mit Vorwiegen des rothen, bald des blauen Tons. Nach van Gieson färbt sich das stark glänzende Colloid orange, d. h. gelb mit Beimengung von braunroth, das schwach glänzende rein gelb. Selten sah ich nach van Gieson grün gefärbtes Colloid, z. B. in der Struma No. 8, doch auch in anderen, als Basedow-Strumen. Ferner weise ich auf die Beobachtungen von Zielinska[1]) hin, welche bei Conservirung von frischen thierischen Schilddrüsen in Alkohol das Colloid in den peripherischen Follikeln stark geschrumpft, blass und für Farbstoffe kaum zugänglich fand; der Alkohol hat also hier die Substanz des Colloids ausgezogen, welche Glanz und Färbbarkeit bedingt. Ich habe das Gleiche bei verschiedenen Strumen gesehen, z. B. auch bei den Basedow-Strumen No. 1, 2, 3 und 9. In den der Kapsel benachbarten Follikeln scheint in Folge dessen oft nur der gegen das Centrum der Drüse gekehrte Theil colloidhaltig, der gegen die Kapsel gekehrte Theil leer, und zwar blasst das Colloid des centralen Theils gegen den peripherischen ganz allmählich ab.

Hürthle weist darauf hin, dass wenigstens die Concentration des Follikelcolloids sich mit der Beschaffenheit des Epithels ändert, da das Follikelcolloid sich um so intensiver färbt und um so weniger schrumpft, je zahlreicher und je niedriger die Colloidzellen im Epithel sind. Reinbach unterscheidet sogar

[1]) Beitr. zur Kenntn. der norm. und strum. Schilddr. des Menschen und des Hundes. Virchow's Archiv. Bd. 136. 1894.

das Colloid der normalen Schilddrüse als Secretionsprodukt von dem Colloid der Struma nodosa als Degenerationsprodukt der Zellen, ohne freilich mikrochemische Belege dafür geben zu können, wie er selbst hervorhebt. Besonders aber möchte ich hier die Ansichten von Andersson heranziehen. Nach ihm besitzen das chromophobe und das chromophile Secret auch physiologisch verschiedene Dignität; er hält die chromophilen Körnchen für Zymogenkörnchen, während er über die Natur des chromophoben Secrets keine bestimmte Meinung äussert. Er hebt hervor, dass Pilocarpin zuerst die Absonderung des chromophoben Secrets zu vermehren scheint.

Wie dem auch sein möge: um eine Functionssteigerung der Schilddrüsen unserer zweiten Reihe wahrscheinlich zu machen, müssen wir annehmen, dass das Secret der Follikel ausserordentlich rasch in die Lymphgefässe übergeht; das ist auch an und für sich nicht unwahrscheinlich, da wir uns das blasse Colloid offenbar als dünnflüssiger vorzustellen haben, als das stark glänzende. Wir können deshalb, den Andersson'schen Ansichten folgend, für unsere Fälle recht wohl vermuthen, dass es sich um eine Functionssteigerung mit gleichzeitiger qualitativer Veränderung des Secrets der Thyreoidea handelt unter dem Einfluss eines bestimmten Giftes, während vielleicht bei den 3 ersten Strumen, bei welchen das chromophile Secret vermehrt sein würde, ein anderes Gift wirkt. Jedoch kann man sich die Verschiedenheit auch so erklären, dass bei der ersten Reihe der Reiz, welcher bei der Basedow'schen Krankheit auf die Schilddrüse einwirkt, hauptsächlich zur Vermehrung der gewöhnlichen Colloidbildung führt, bei der zweiten Reihe hauptsächlich zur Neubildung von Follikeln, welche denjenigen in der embryonalen Thyreoidea entsprechen, und deshalb auch das embryonale blasse Secret produciren.

Die Struma No. 8 zeigt in denjenigen Partien, welche der Colloidstruma gleichen, ein ähnliches Bild der Hypersecretion, wie die 3 ersten Strumen, nur weniger hochgradig. Besonders auffällig sind die sehr zahlreichen, colloidgefüllten Lymphgefässe und colloiden Streifen in den Septa, während die Bläschen, welche stark glänzendes Colloid enthalten, nicht viel stärker damit gefüllt sind, als in der gewöhnlichen diffusen Colloidstruma.

Im Epithel sind Colloidzellen und schmelzende Zellen sehr häufig. Ferner kommen auch Bläschen mit blassem Secret und Cylinderzellen mit Vacuolen vor, also der zweiten Reihe entsprechende Verhältnisse.

Von diesen, auf Vermehrung und Veränderung der Secretion hinweisenden Partien sind diejenigen, welche hauptsächlich aus soliden Zellsträngen bestehen, wesentlich verschieden. Sie sind wahrscheinlich gleich zu deuten, wie die beiden knotigen Strumen der zweiten Gruppe. Dieselben sind als wuchernde Strumen zu bezeichnen. Die gesteigerte Drüsenthätigkeit manifestirt sich hier nicht sowohl in der Secretion, als in der Neubildung solider Zellstränge. Freilich bilden sich aus diesen wieder neue Follikel, und stellenweise sind dieselben schon recht gross und zahlreich geworden, und sind in lebhafter Secretion begriffen, wobei vorwiegend blasses Secret producirt wird. Auf die gesteigerten Wachsthums- und Secretionsvorgänge lässt besonders die Mannichfaltigkeit der Epithelzellen schliessen. Der Umstand, dass auch im Innern der Knoten colloidhaltige Lymph- und Blutgefässe vorhanden sind, und dass in den breiteren Septa zwischen den Knoten die Zahl der colloidhaltigen Gefässe sogar abnorm gross ist, rechtfertigt die Annahme, dass die Knoten nicht, wie man es bei Adenomen erwarten sollte, ihre Secretion eingestellt haben, sondern wenigstens stellenweise Colloid produciren. Bei der bedeutenden Grösse der Strumen kann die Menge des Secrets auch hier wohl die Norm übersteigen, und ausserdem ist es, wie gesagt, auch qualitativ abnorm, da das blasse Colloid gegenüber dem gewöhnlichen, stark glänzenden vorwiegt.

Es handelt sich jedenfalls bei den letzten Strumen, namentlich bei No. 10, nur um den Beginn der Knotenbildung, da man keinen scharfen Unterschied zwischen dem Bau der Knoten und der comprimirten Läppchen machen kann, die Knoten keine derbe Kapsel besitzen, und keine sehr bedeutende Grösse erreichen. Bei Struma No. 10, wo die Compression stellenweise sehr gering ist, finden sich geradezu Uebergänge auch in der Form zwischen den Knoten und den zwischen ihnen gelegenen Läppchen.

Was die Heerde von interfolliculärem Epithel betrifft, welche bei gewöhnlichen Strumen nur ausnahmsweise, hier da-

gegen in 6 von 10 Fällen vorhanden sind, so scheint mir ihre reichliche Ausbildung wohl im Einklang zu stehen mit der gesteigerten Drüsenthätigkeit, welche theils zu vermehrtem Wachsthum, theils zu vermehrter Secretion Anlass giebt.

Endlich erwähne ich noch die grossen Zellen mit den sehr grossen Kernen, welche sich, wenn auch in etwas wechselnder Häufigkeit, sowohl bei der gewöhnlichen Struma nodosa, als auch bei allen meinen Basedow-Strumen finden, auffallend häufig aber bei den zwei letzten (knotigen) Basedow-Strumen in den kleinen comprimirten Läppchen; ferner die Zellen mit den grossen, chromatinreichen, unregelmässigen Kernen in Struma No. 6; ferner die grossen colloiden Zellen in Struma No. 7. Ich kenne ihre Bedeutung nicht; die ersten, welche in allen Strumen vorkommen, sind vielleicht analog den „protoplasmareichen Zellen" Hürthle's, welche dem Wachsthum der Follikel dienen sollen; die beiden letzten Zellarten, welche ich bisher in gewöhnlichen Strumen nur ganz ausnahmsweise fand, dürften wohl mit der lebhaften Secretion oder mit dem raschen Wachsthum zusammenhängen.

Obgleich im klinischen Bild der Struma bei Morbus Basedowii die abnorm starke Füllung und wahrscheinlich Erweiterung der Blutgefässe sicher eine grosse Rolle spielt, da Grösse und Resistenz der Struma mit der Herzthätigkeit wechseln, und sie sehr oft Pulsation und Gefässgeräusche erkennen lässt, so konnte ich, im Gegensatz zu vielen älteren und in Uebereinstimmung mit den meisten neueren Untersuchern, an den mikroskopischen Präparaten keine Veränderung in Zahl und Weite der Gefässe finden. Die einzige Anomalie ist eine fast bei allen Strumen vorhandene, partielle Verdickung der Intima an den grösseren Arterien, namentlich denjenigen in der Kapsel. Die Capillaren sind gewöhnlich eher schwerer zu sehen, als in der normalen Schilddrüse; von Erweiterung derselben konnte ich mit Ausnahme spärlicher und ganz beschränkter Stellen nichts erkennen, während in der Struma nodosa, sowie namentlich bei Struma congenita, bedeutende Erweiterungen der Capillaren vorkommen, bei ersterer Form in kleineren Partien, bei letzterer dagegen, wie es Zielinska[1]) geschildert hat, diffus in allen Balken.

[1]) a. a. O.

Dass in sämmtlichen meiner 10 Basedow-Strumen die Capillaren gleichmässig collabirt waren, ist wohl kaum anzunehmen, und so scheint es mir, dass es sich bei der Basedow'schen Krankheit wesentlich um Erweiterung der grossen Arterien und Venen handelt. Ich kann das aber nicht mit Zahlen belegen, man müsste dazu Injectionspräparate anfertigen. Immerhin ersehe ich aus den Operationsberichten von Herrn Prof. Kocher, dass in allen Fällen die Venen an der Oberfläche der Basedow-Strumen ausserordentlich zahlreich und weit, und auch die zuführenden Arterien abnorm dick sind; beispielsweise erreichte zuweilen die Art. thyreoidea sup. die Dicke, d. h. den Durchmesser, einer Art. brachialis.

Ferner fiel Herrn Prof. Kocher die leichte Zerreisslichkeit der Gefässe auf, sowie der Umstand, dass beim Durchschneiden der grossen Arterien die Gefässwand sich oft der Länge nach in 2 Röhren zu spalten scheint. Er schnitt deshalb vor Kurzem bei der Unterbindung der Schilddrüsenarterien bei einer 39jährigen Patientin, die an Morbus Basedowii litt, ein kleines Stück der Art. thyreoidea sup. zur mikroskopischen Untersuchung heraus.

Ich fixirte es in Marchi'scher Flüssigkeit, um etwaige fettige Degeneration festzustellen. Der Durchmesser des Lumens beträgt am gehärteten Präparat 2 mm (normal 1½ mm). Adventitia und Media sind unverändert, Verfettung der Muscularis ist nicht vorhanden.

Dagegen zeigt die Elastica interna zahlreiche Unterbrechungen, welche ich an mehreren Art. thyr. sup. von anderen Leichen völlig vermisste; sie fallen schon bei schwacher Vergrösserung auf, es handelt sich also nicht um die Oeffnungen der Membrana fenestrata, die selbst bei starker Vergrösserung oft gesucht werden müssen. Die grössten Unterbrechungen erreichen eine Länge von 0,2 mm: im Umfang der Arterie finden sich über ½ Dutzend, und zwar liegen gerade die grössten an Stellen, wo die Intima sich nicht abgelöst hat, sondern fest mit der Media verbunden ist. Es kann sich also nur um vital entstandene Lücken in der Elastica handeln: wie sie entstehen, ob in Folge der Dehnung der Wand, vermag ich nicht zu sagen. Die an die Lücken angrenzenden Theile der Elastica zeigen ganz die gleichen wellenförmigen Biegungen, wie die Elastica einer normalen Arterie, die bedingt sind durch die Contraction der Media; nur wo kleine Stücke der Elastica durch die Unterbrechungen abgetrennt sind, zeichnen sie sich oft durch auffällig geradlinigen Verlauf aus. — Ferner fällt an der betr. Basedow-Arterie starke partielle Verdickung der Intima auf, und die verdickten Stellen

sind meistens von der Elastica abgehoben, was leicht verständlich ist, da solche verdickte Stellen rigider sein und sich deshalb leicht von der Elastica ablösen werden, wenn sich dieselbe nach dem Tode in Falten legt. Die Bedeutung der Verdickung der Intima ist mir nicht klar, und ich will überhaupt natürlich aus diesem einen Gefäss, das ich untersuchen konnte, keine bestimmten Schlüsse ziehen.

Einiger besonderer Worte bedarf das Auftreten von Colloid in den Blutgefässen. Es findet sich nicht nur in Capillaren, sondern namentlich in sehr vielen Venen, welche neben Colloid auch noch Blut enthalten, und selten in Arterien als schmaler Wandbelag. Hürthle bestreitet die Identität dieser colloiden Massen mit dem Colloid der Bläschen; er führt an, dass dieselben nie ganz homogen seien, und sich weniger stark färben; ferner, dass er die gleichen colloidähnlichen Massen in einer doppelt unterbundenen Mesenterialvene eines Hundes beobachtet habe. Ich muss dem gegenüber hervorheben, dass ich das Colloid in den Gefässen oft ebenso homogen und ebenso intensiv gefärbt fand, wie in den Follikeln; häufig sieht man auch Vacuolen, also Schrumpfungserscheinungen, darin. Freilich kann ich mir nicht vorstellen, wie das Colloid in die Arterien kommt, und ferner muss ich zugeben, dass man blasse, mehr körnige, als hyaline, colloidähnliche Massen, sogar mit Vacuolen, in Blutgefässen auch anderer Organe nicht selten findet; z. B. sah ich solche bei Fall 3 in der Vena hepat. und in Venen der Nieren. Doch sind sie weitaus am häufigsten in Venen der Schilddrüse. Mir scheint eine Entscheidung über die Identität aller dieser hyalinen Massen zur Zeit nicht möglich zu sein, und namentlich möchte ich nicht ohne Weiteres als bewiesen ansehen, dass die hyalinen Gebilde, welche Hürthle in der unterbundenen Mesenterialvene fand, mit dem hyalinen Inhalt der Schilddrüsengefässe identisch ist.

Wenn ich die Krankengeschichten der 10 Strumen vergleiche, so kann ich nicht erkennen, dass den verschiedenen histologischen Gruppen der Strumen irgend welche gemeinsamen Punkte bezüglich Entwickelung und Dauer des Kropfes, Symptomen der Basedow'schen Krankheit, Alter und Geschlecht der Patienten, u. s. w., zukommen. Indessen ist einerseits die Zahl meiner

Fälle zu gering, andererseits auch ein Theil der Anamnesen nicht vollständig genug, als dass ich mich bestimmt darüber aussprechen kann; vielleicht wird eine grössere Statistik doch Beziehungen zwischen dem klinischen und dem histologischen Bild erkennen lassen.

Während des Abschlusses meiner Arbeit sind von Brissaud, Renaut u. A.[1]) Mittheilungen über die anatomischen Verhältnisse der Schilddrüse bei Morbus Basedowii erschienen, und ich will dieselben kurz mit meinen Befunden vergleichen.

Nach Brissaud sind Veränderungen der Schilddrüse bei Morbus Basedowii immer vorhanden, bieten aber nichts Specifisches, sondern variiren in den einzelnen Fällen. Sie bestehen entweder in Cystenbildung, oder in einer Art hypertrophischer Cirrhose, nehmlich Sprossung von Schilddrüsenfollikeln im Innern eines mehr oder weniger dichten, sklerotischen Gewebes.

Nach Renaut findet man unter den mannichfaltigen Veränderungen der Schilddrüse eine Veränderung, welche nie bei Basedow-Schilddrüsen fehlt, ob sie vergrössert sind, oder nicht: nehmlich eine besondere Art der Schilddrüsenentzündung mit intralobulärer Sklerose, welche die intralobulären Lymphwege vernichtet, während die interlobulären erhalten bleiben. Er stützt sich dabei auf Injectionspräparate, bei welchen nur die interlobulären Lymphgefässe sich füllten, während innerhalb der Läppchen kein einziges Lymphgefäss zu sehen war. Von der Bindegewebsvermehrung innerhalb der Läppchen sagt er hinsichtlich des Einzelnen, dass die Follikel und soliden Epithelstränge von einer feinen Bindegewebsneubildung, von einer Lage platter, endothelartiger Zellen eingefasst sind, welche bei der gesunden Schilddrüse vom Hund, vom Schaf, sowie vom Kind, welche er zum Vergleich untersuchte, fehlen; ferner besteht das intralobuläre Stroma nicht mehr aus lockerem Bindegewebe, man findet darin nicht mehr, wie normal, mehr oder weniger prall mit Colloid gefüllte Lymphspalten. Renaut legt nun auf das Verschwinden der Lymphgefässe innerhalb der Läpp-

[1]) Corps thyroïde et maladie de Basedow. Sem. méd. No. 39. 1895.

chen das grösste Gewicht. Er nimmt an, dass in Folge dessen das im Innern der Läppchen gebildete Secret direct in die venösen Capillaren übergehen muss, welche als einzige Absorptionswege erhalten geblieben sind, und welche er erweitert findet; nur an der Peripherie der Läppchen könnte der Thyreoidealsaft, wie normal, durch die Lymphgefässe der anstossenden interlobulären Septa abfliessen. Renaut unterscheidet nun 2 Arten des Secrets: das Thyreomucoïn, glänzend, nach Fixation mit Osmiumsäure durch Eosin nicht färbbar, und das durch Eosin stark rosa gefärbte Thyreocolloïn. Das erstere soll das directe Secretionsprodukt des Schilddrüsenepithels darstellen, jedoch in allen Follikeln, welche normal mit Lymphgefässen versorgt sind, sich in Thyreocolloïn umwandeln. Das könnte also in den Basedow-Schilddrüsen nur in den peripherischen Bläschen geschehen, und Renaut sieht auch wirklich in seinen Präparaten das Colloid in den im Centrum der Läppchen gelegenen Follikeln farblos oder blassroth, in den peripherischen Follikeln und in den grossen interlobulären Lymphgefässen intensiv rosa gefärbt, und zwar in den Randbläschen stärker auf derjenigen Seite, welche an das interlobuläre Lymphgefäss anstösst. — Das Thyreomucoïn hat aber toxische Eigenschaften, welche beim Reifen zu Thyreocolloïn allmählich verschwinden und normaler Weise dann noch in den Lymphgefässen vollständig zerstört werden. Bei Morbus Basedowii würde also das giftige Thyreomucoïn der im Centrum der Läppchen gelegenen Alveolen direct in's Blut gelangen, und dann im Organismus seine Wirkung entfalten können.

Renaut bezeichnet den Prozess als „hypertrophische Cirrhose“ der Schilddrüse, weil gleichzeitig mit der Verdichtung des Bindegewebes eine Neubildung von Drüsenparenchym vor sich geht in Form von Zellschläuchen, welche den embryonalen analog sind, und denen man namentlich im Centrum der Läppchen zwischen den anscheinend normalen Follikeln begegnet. Die Wand der Follikel bekundet ferner die Neigung zur Proliferation durch Bildung von Scheidewänden und Papillen.

Ballet und Enriquez haben experimentell bei Hunden durch Injection von Schilddrüsensaft die gleichen Veränderungen erzeugt.

Wenn ich nun meine Befunde mit denjenigen Renaut's

zu vergleichen suche, so muss ich in erster Linie bemerken, dass ich in keinem meiner Fälle Injectionen weder von Blut-, noch von Lymphgefässen gemacht habe. Hinsichtlich des Schwindens der Lymphgefässe innerhalb der Läppchen kann ich daher Renaut nicht mit Entschiedenheit entgegentreten; jedoch habe ich zu erwähnen, dass ich in allen Fällen wenigstens einige colloidhaltige Lymphgefässe in den intralobulären Septa gesehen habe, dass sie also jedenfalls nicht vollständig geschwunden sind. Hinsichtlich der Lage von endothelartigen Zellen auf der Aussenseite der Follikel kann ich nichts mittheilen, was sich nicht auch bei gewöhnlichen Strumen findet; von der Existenz einer Membrana propria, die bei Struma nodosa manchmal sehr schön sichtbar ist, habe ich mich nicht überzeugen können. Von einer cirrhotischen, chronisch-entzündlichen Veränderung des intralobulären Stromas habe ich nur an beschränkten Stellen eine Andeutung gefunden, und noch seltener eine Erweiterung der Blutgefässe. Die Septa sind im Allgemeinen weder verbreitert, noch bestehen sie aus dichterem Bindegewebe, als normal; das einzig Abnorme ist, dass sie hie und da keine Fibrillen erkennen lassen, sondern die optischen und tinctoriellen Eigenschaften des Colloids darbieten. Die Neubildung von Follikeln in Form von Zellsträngen und Zellschläuchen, ferner die papilläre Proliferation des Follikelepithels ist auch in meinen Präparaten vielfach sichtbar, jedoch keineswegs auf das Centrum der Läppchen beschränkt, sondern findet sich überall; namentlich in den 3 letzten Fällen bestehen ganze Läppchen aus soliden Zellsträngen oder schmalen Schläuchen.

Was schliesslich die Angabe Renaut's anlangt, dass das Colloid in den peripherischen Bläschen stärker färbbar ist, als in den centralen, so finde ich dieselbe in keinem meiner Fälle bestätigt. Bei den 3 ersten Strumen ist das Colloid sämmtlicher Bläschen ungefähr gleich stark gefärbt; bei den übrigen variirt zwar der Follikelinhalt sehr bezüglich Lichtbrechung und Färbung, jedoch ohne erkennbare Regel; bald sind Follikel mit dunklem Colloid gleichmässig unter solchen mit blassem vertheilt, bald überwiegen in einer Partie die einen, in einer anderen Partie die anderen. Auf die Erscheinung, dass oft in benachbarten, oder in ein und demselben Follikel das Colloid sich mit ver-

schiedener Intensität und Nuance färbt, sowie darauf, dass dem Colloid auf der Seite, von welcher der Alkohol eindringt, die färbbare Substanz entzogen wird, habe ich schon weiter oben aufmerksam gemacht.

Auf der 67. Versammlung der Gesellschaft deutscher Naturforscher und Aerzte zu Lübeck am 16.—21. Sept. 1895[1]) berichteten Lubarsch und Marchand über mikroskopische Untersuchungen von Basedow-Strumen. Es scheint, dass sie nur diejenige Form gesehen haben, welche ich in der 1. Gruppe, II. Reihe, (Struma 4—7) beschrieben habe. Sie schliessen aus dem Umstand, dass die Follikel wenig oder gar kein Colloid, sondern eine „Flüssigkeit mit schleimartiger Substanz" enthalten, dass jedenfalls keine Hypersecretion stattfindet. Doch erwähnen sie nichts von den Lymphgefässen, auf deren ausserordentlich reichliche Füllung mit der gleichen Substanz, welche in den Follikeln vorhanden ist, ich bei meinen Präparaten eben das grösste Gewicht legen möchte.

Zum Schlusse nehme ich gerne Gelegenheit, den Herren Prof. Kocher, Sahli und Lichtheim für die gütige Ueberlassung der Krankengeschichten, sowie namentlich meinem hochverehrten Lehrer und gewesenen Chef, Herrn Prof. Dr. Th. Langhans, für die Anregung zu dieser Arbeit und die freundliche Unterstützung bei derselben, meinen aufrichtigen Dank auszusprechen.

Erklärung der Abbildungen.

Tafel XIII.

Die Präparate sind sämmtlich zuerst mit Hämalaun, dann nach der van Gieson'schen Methode (Pikrinsäure-Säurefuchsin) gefärbt.

Fig. 1. Struma No. 3 (I. Reihe der diffusen Strumen). Schwache Vergrösserung (Seibert Obj. I, Oc. perisk. I). Die meisten Follikel prall mit stark gefärbtem Colloid gefüllt. In den Septa zahlreiche, zum Theil sehr weite, colloidhaltige Lymphgefässe, sowie colloide Streifen zwischen den Bindegewebsfibrillen.

[1]) Bericht im Centralbl. für allg. Path. und path. Anat. Bd. VI. No. 18. S. 716.

Fig. 2. Dieselbe Struma bei starker Vergrösserung (Seibert Obj. $\frac{1}{12}$ homog. Immersion, Oc. perisk. I). Vom Colloid nur der Rand gemalt: es liegt dem Epithel dicht an. Zellen theils cubisch, mit hellem, körnigem Zellleib und bläschenförmigem Kern; theils kleiner, oft abgeplattet, mit colloidem Zellleib, der sich bei einigen Zellen nicht deutlich vom Follikelinhalt abhebt, und kleinerem, dunklerem Kern. Lücken im Epithel. Links oben und rechts unten Flächenschnitte der Follikelwand, so dass das Epithel mehrschichtig erscheint.

Fig. 3. Struma No. 4 (II. Reihe der diffusen Strumen). Schwache Vergrösserung (wie bei Fig. 1). Follikel nur zum Theil mit Colloid gefüllt, dasselbe oft sehr blass und körnig oder reticulär. Dagegen in den Septa sehr viele und weite Lymphgefässe mit colloidem Inhalt, in der Mitte eine Vene mit Colloid und Blut. Colloide Streifen zwischen den Bindegewebsfibrillen.

Fig. 4. Struma No. 5 (II. Reihe der diffusen Strumen). Starke Vergrösserung (wie bei Fig. 2). Papillenbildung der Wand. Die meisten Epithelzellen cylindrisch und im inneren Theil vacuolär. Colloid spärlich, bildet ausser einigen homogenen Schollen nur ein Netzwerk von feinen Fäden, welche oft gegen die Intercellularlinien auslaufen.

(Separatabdruck aus Virchow's Archiv für pathologische Anatomie und Physiologie und für klinische Medicin. 143. Band. 1896.)
Druck und Verlag von Georg Reimer in Berlin.

1

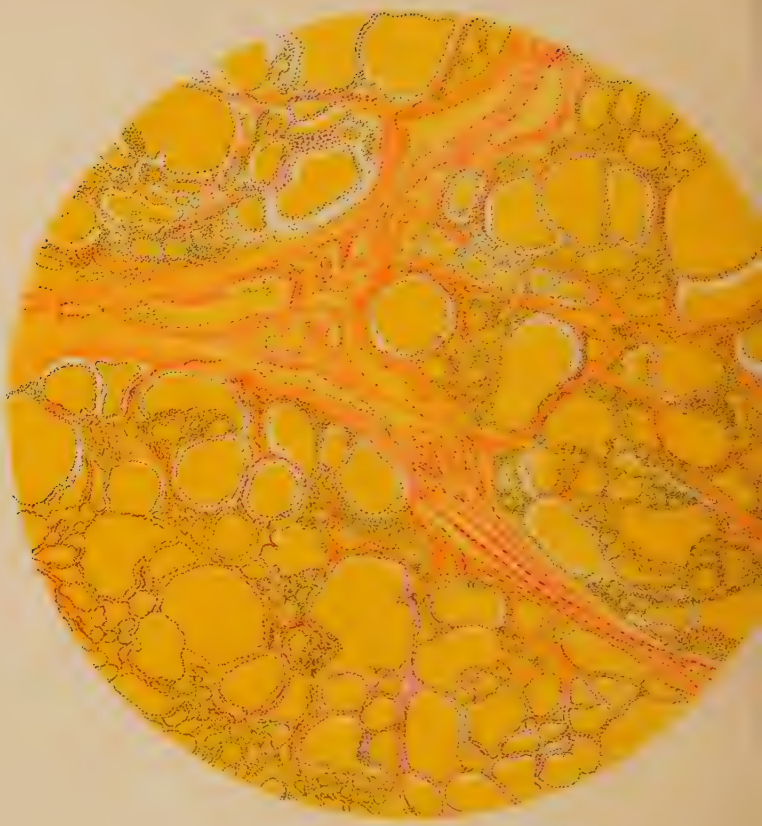

2

3

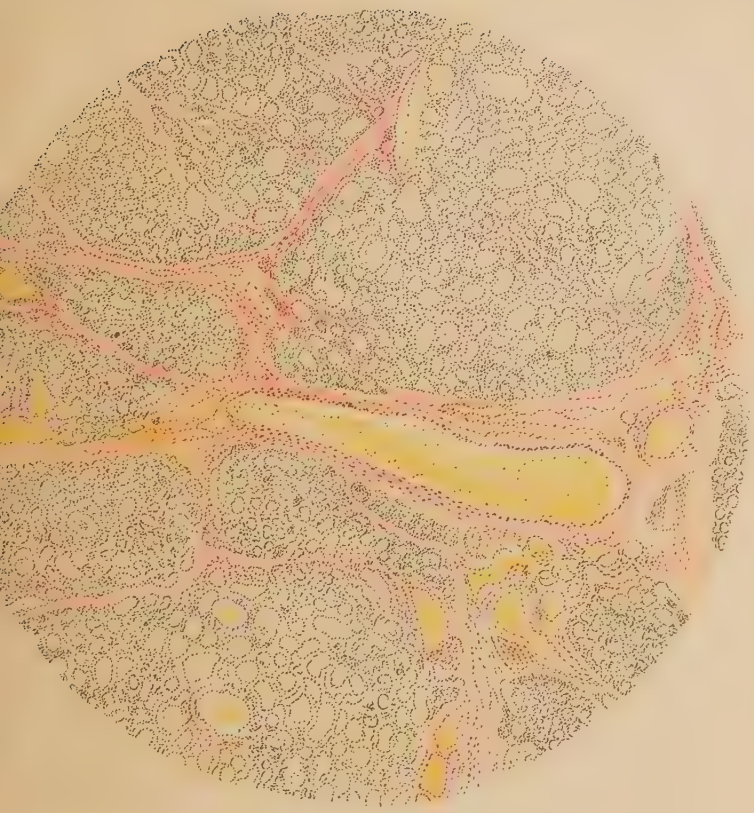

4.

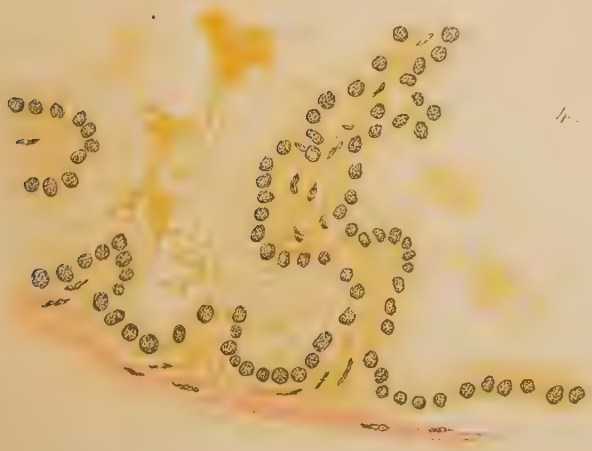

894

Famer